Unilaterale Peromelie der linken Beckengliedmasse bei einem Brown Swiss Kalb

S. Hofstetter[1], A. Pieńkowska-Schelling[1,2], A. von Rotz[3], C. Drögemüller[1]

[1] Institut für Genetik, Vetsuisse-Fakultät, Universität Bern; [2] Klinik für Reproduktionsmedizin, Genetik und funktionelle Genomik, Vetsuisse-Fakultät, Universität Zürich; [3] Abteilung für Veterinäranatomie, Vetsuisse-Fakultät, Universität Bern

https://doi.org/10.17236/sat00194

Eingereicht: 16.07.2018
Angenommen: 02.12.2018

Zusammenfassung

Angeborene Missbildungen der Gliedmassen treten sporadisch bei verschiedenen Spezies auf, wobei die Ursache häufig unklar ist. Das hier vorgestellte, klinisch gesunde, weibliche Brown Swiss Kalb zeigte eine kongenitale Peromelie des linken Hinterbeins. Dabei ist das betroffene Bein nach innen rotiert, disproportional und die Knochen distal des Metatarsus fehlen. Karyotypisierung und Gesamtgenomsequenzierungen ergaben keinen Hinweis auf eine genetische Ursache für die Anomalie. Eine Infektion mit dem Schmallenberg-Virus konnte nicht ausgeschlossen werden. Darüber hinaus lagen keine Anhaltspunkte für weitere schädliche Umwelteffekte während der Trächtigkeit vor.

Schlüsselwörter: Rind, Malformation, Zuchthygiene, Erbfehler, teratogen

Unilateral peromelia of the left pelvic limb in a Brown Swiss calf

Congenital deformities of the limbs occur sporadically in various species, but the cause is often unclear. The clinically healthy female Brown Swiss calf presented here showed a congenital peromelia of the left hind limb. The affected limb is twisted, disproportional and the bones distally of the metatarsus are missing. Karyotyping and genome sequencing did not indicate on a genetic cause of the anomaly. An infection with the Schmallenberg virus could not be ruled out. Furthermore, there was no evidence of further adverse environmental effects during pregnancy.

Keywords: cattle, malformation, breeding hygiene, genetic defect, teratogenic

Einleitung

Verschiedene angeborene Skelettfehlbildungen wurden beim Rind festgestellt, jedoch sind bisher nur wenige auf molekularer Ebene geklärt, wie die Brachyspina oder komplexe Wirbelsäulenfehlbildung[1,2]. Diese beiden bei Holsteinrindern vorkommenden Erbdefekte werden monogen rezessiv vererbt und stellen Beispiele für seltene angeborene Erkrankungen dar. Betroffene Tiere lassen sich durch einen homozygoten Genotyp für die jeweils verantwortliche Mutation erklären. Oftmals kann dieser Genotyp bereits für den Embryo schädlich sein, was zu einer erhöhten embryonalen Sterblichkeit führt und somit nur selten zur Geburt betroffener Neugeborener nach vollständiger Trächtigkeitsdauer führt.

Angeborene Anomalien oder Missbildungen von Gliedmassen des Bewegungsapparates äussern sich durch den Verlust von anatomischen Strukturen oder Funktionen. Im Gegensatz zur Adaktylie oder Ektrodaktylie, fehlen bei einer Peromelie, die auch als Hemimelie bezeichnet wird, nicht nur die Phalangen, sondern auch weitere proximale Abschnitte einer oder mehrerer Gliedmassen. Verschiedene Formen der Peromelie wurden beim Menschen sowie bei Schaf, Ziege, Rind und Wasserbüffel beschrieben[3–9].

Mutationen von Gliedmassenentwicklungsgenen sind beim Menschen mit syndromischen und nicht-syndromischen Gliedmassenanomalien verbunden[10]. Zum Beispiel werden Tibiahemimelien oftmals autosomal dominant vererbt, wobei der Phänotyp im Einzelfall oftmals variabel erscheint und die Penetranz der verantwortlichen Mutationen zum Teil reduziert ist, das heisst nicht alle Mutationsträger zeigen den Phänotyp[11]. Beim Rind wurden Fälle von Tibiahemimelien bei Galloway-, Bunaji- und Shorthornrindern beschrieben[7,12,13]. Die betroffenen Kälber wurden entweder tot geboren oder starben kurz nach der Geburt und zeigten mehrere angeborene Skelettdeformationen, darunter eine bilateral verkürzte oder fehlende Tibia sowie Hydrozephalus, Meningoenzephalozele und Nabelhernien[14]. Kürzlich

wurden zwei unabhängige, rezessiv vererbte Mutationen im bovinen *ALX4* Gen als Ursache für eine Tibiahemimelie bei Galloway- und Shorthornrindern identifiziert[8]. Varianten in diesem Gen wurden zuvor bereits bei Rindern mit rezessiv vererbter Syndaktylie beschrieben[15]. Bei Holsteinrindern wurde ein völliges Fehlen der thorakalen Gliedmassen (Amelie) mit chromosomalen Instabilitäten ohne erblichen Hintergrund in Verbindung gebracht[16]. Man vermutet, dass die Ätiologie von Gliedmassenmissbildungen heterogen sein kann, was neben Umweltfaktoren auch genetisch bedingte Ursachen einschliesst. In den allermeisten Fällen wurde jedoch die kausale Ursache nicht gefunden und man schliesst insbesondere auf andere teratogene Einflüsse während der Trächtigkeit[5].

In diesem Bericht wird ein weibliches Kalb der Rasse Brown Swiss mit einer angeborenen, verkürzten und verstümmelten linken Beckengliedmasse vorgestellt.

Anamnese

Die dreijährige Brown Swiss Kuh hatte eine komplikationslose Abkalbung nach einer Gestationsdauer von 280 Tagen. Das weibliche Kalb stammte aus einer Anpaarung mit einem Brown Swiss Besamungsbullen und wog 40 kg zum Zeitpunkt der Geburt. Die Kuh hat ein Jahr zuvor ein normal entwickeltes Kalb zur Welt gebracht und wurde im vierten Trächtigkeitsmonat wegen starken Durchfalls mit einem Pulvergemisch aus Aktivkohle, Aluminiumsilikat, Sulfadimidin, Sulfaguanidin und Wismutsubnitrat erfolgreich behandelt. Der Bestand ist gemäss Antikörperuntersuchung in der Tankmilch seit Jahren als BVD frei anerkannt. Bei der Geburt fiel auf, dass das Tier neben drei normal ausgebildeten Beinen hinten links eine nur rudimentär ausgebildete Gliedmasse aufwies. Daraufhin wurde der Fall dem Institut für Genetik der Vetsuisse-Fakultät in Bern durch den Schweizer Braunviehzuchtverband gemeldet.

Klinische Untersuchung

Das Kalb wurde im Alter von zwölf Tagen klinisch untersucht (Abb. 1). Atemfrequenz, Herzfrequenz und Temperatur war allgemein in der oberen Norm, Kreislauf, Atmungsapparat, Gastrointestinaltrakt, Harnabsatz und Nervensystem waren ohne besonderen Befund. Das Kalb war munter und konnte selbständig auf drei Beinen stehen. Es kam ohne fremde Hilfe zum Tränken und hatte einen guten Appetit. Der Besitzer beobachtete, dass das Kuhkalb mehr liegt als gleichaltrige Tiere. Dekubitusstellen konnten jedoch keine festgestellt werden, da das Iglu gut mit Stroh eingestreut war. Das linke Hinterbein war verkürzt, nach innen verdreht und endete ca. auf Höhe des rechten Knies. Die Klauen fehlten. Zwei in der Konsistenz fettähnliche Höcker bildeten das Ende des Beines. Proximal dieser Höcker waren zwei kleine, hornähnliche, spitze Strukturen zu erkennen. Palpatorisch konnten im distalen Extremitätenstummel keine Knochen identifiziert werden. Auffallend war der nach kaudodorsal vorstehende, dem Fersenbeinhöcker ähnliche Höcker.

Dem Tier wurde Blut in zwei 9 ml EDTA-Blutröhrchen (Greiner Bio-One VACUETTE, Basel, Schweiz) für virologische molekulargenetische Abklärungen entnommen. Eine entsprechende Tierversuchsbewilligung (BE75-16) für die Probenentnahme lag vor. Der Schmallenberg-Antikörpernachweis, durchgeführt am Institut für Virologie und Immunologie in Mittelhäusern, war positiv, der Virus- und der RNA-Nachweis fielen negativ aus.

Im Alter von eineinhalb Monaten wurde das sich normal entwickelnde, 89 kg schwere Kalb erneut unter-

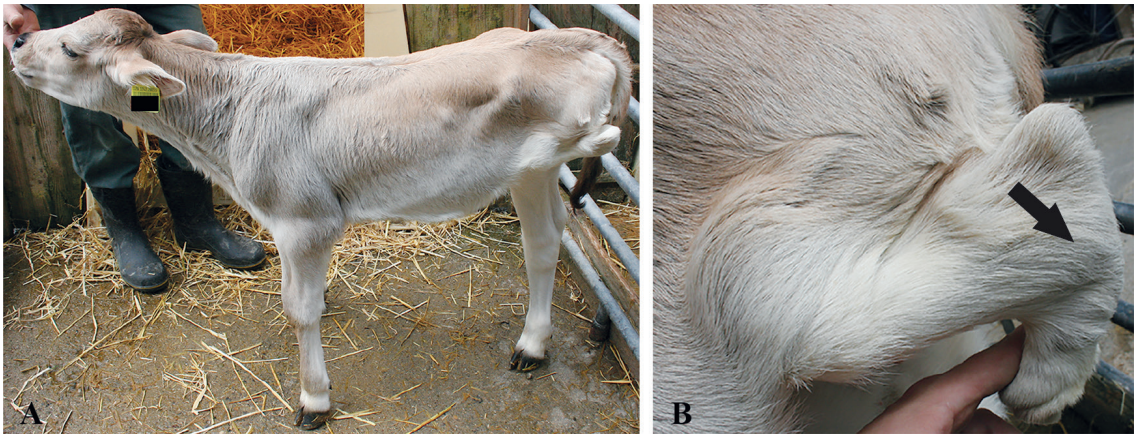

Abbildung 1: Ein 12-Tage altes Brown Swiss Kuhkalb mit einer unilateralen Peromelie der linken Beckengliedmasse (A). Distal des Tarsus (Pfeil) ist nur ein kurzer Stummel ausgebildet (B).

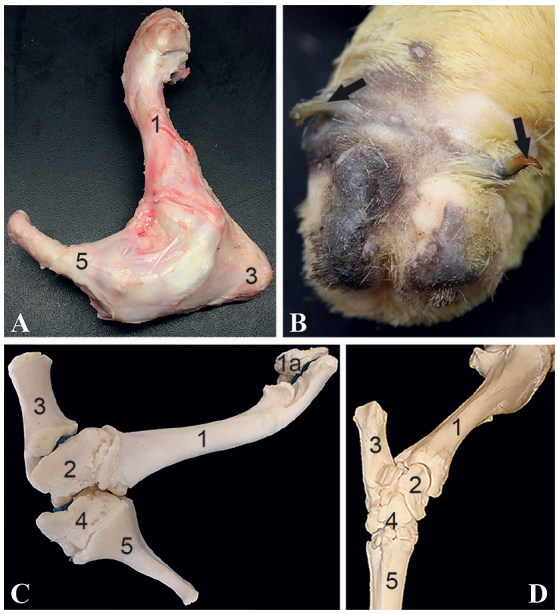

Abbildung 2: Die rudimentär ausgebildete linke Beckengliedmasse.
A) Lateralansicht, nach abziehen der Haut, der Tarsus zeigt nach rechts.
B) Plantaransicht, die beiden distalen bindegewebigen Höcker sind stark verhornt und in der Mitte nicht behaart. Proximal der Höcker befinden sich zwei kleine hart verhornte Adnexe (Pfeile).
C) Knochenpräparat (1: Tibia, 1a: proximale Epiphyse der Tibia, 2: Talus, 3: Calcaneus, 4: synostotische Ossa tarsalia, 5: Ossa metatarsalia III et IV).
D) Linke Beckengliedmasse eines adulten Kontrolltiers.

sucht. Zu diesem Zeitpunkt wurde dem Kalb jeweils 9 ml Blut in Lithium-Heparin- und EDTA-Blutröhrchen (Greiner Bio-One VACUETTE, Basel, Schweiz) für eine zytogenetische Analyse entnommen.

Im Alter von zwei Monaten wurde das Kalb geschlachtet. Dabei wurde die linke Hintergliedmasse im Kniegelenk abgetrennt und für die weitere makroskopische Untersuchung an das Institut für Genetik gesandt. Das Bein wurde geschoren, die Haut abgezogen, die Weichteile inspiziert und abgetragen und die Knochen in Biozym SE flüssig (Spinnrad, Bad Segeberg, Deutschland) mazeriert.

Anatomische Befunde

Das Tarsalgelenk war ankylotisch. Die zwei kleinen, spitz zulaufenden, verhornten Adnexe wurden mit einem Rasierapparat besser sichtbar herausgeschoren (Abb. 2) und die beiden distalen Höcker wiesen im Anschnitt ein bindegewebiges Material im Innern auf. Das vorhandene Muskelgewebe war rudimentär und konnte keinem spezifischen Muskel zugeordnet werden, da deren Ursprünge beim Abtrennen der Gliedmasse durchtrennt wurden und auch die Ansätze nicht darstellbar waren. Ebenso konnten die vorhandenen Gefässe und Nerven terminologisch nicht identifiziert werden. Tibia, Calcaneus, Talus und Metatarsus konnten identifiziert werden. Der Calcaneus wich am wenigsten von der Norm ab, beim Talus fehlte die Trochlea tali und er war mit der Tibia synostotisch verwachsen. Von den weiteren Tarsalknochen war das Os tarsale I abgrenzbar, die übrigen waren miteinander verschmolzen, wiesen Malformationen auf und waren mit der Basis des Metatarsus verwachsen. Das trichterförmige Os metatarsale war 6,5 cm lang, wies eine breite Basis auf und verjüngte sich in leicht gebogenem Verlauf nach distal. Der Knochen wurde durch eine dorsale und plantare Rinne in eine mediale (Strahl III) und laterale (Strahl IV) Hälfte gegliedert. Die Verwachsung der meisten am Tarsalgelenk beteiligten Knochen führte zu dessen Versteifung. Die Phalangen fehlten.

Zytogenetische Untersuchung

Die Untersuchung der Chromosomen des betroffenen Kalbes ergab keinen Hinweis auf das Vorliegen von numerischen oder grossen strukturellen Veränderungen (Abb. 3).

Genetische Untersuchung

Genomische DNA wurde aus dem Blut des betroffenen Tieres sowie dessen Mutter und aus dem Sperma des Vatertieres extrahiert. Die Genome von Kalb und Eltern wurden mit dem HiSeq3000 (Illumina, San Diego) in ca. 20-facher Abdeckung sequenziert und anschliessend, wie zuvor beschrieben, mit der aktuellen Referenzgenomsequenz des Rindes (Bos_taurus_UMD_3.1.1) verglichen[17]. Unter der Annahme einer möglichen rezessiven Vererbung wurden 1151 Nukleotidvarianten im Bereich bekannter proteinkodierender Gene als homozygot bei dem betroffenen Nachkommen und heterozygot bei den Eltern gefunden. Allerdings stellte sich durch einen Vergleich mit den Daten des internationalen 1000-Bullen-Genomprojekts heraus, dass alle diese DNA-Varianten bei normalen Tieren verschiedener Rassen sowohl homozygot als heterozygot vorkommen[18]. Daher wurde eine mögliche dominant wirkende Spontanmutation angenommen. Dabei wurde nach Varianten im gesamten Genom gesucht, die nur im Genome des betroffenen Kalbes vorhanden waren, jedoch nicht bei den Eltern auftraten. Dies ergab jedoch keinen Hinweis auf das Vorliegen einer sogenannten *de novo* DNA-Variante im Bereich bekannter proteinkodierender Gene.

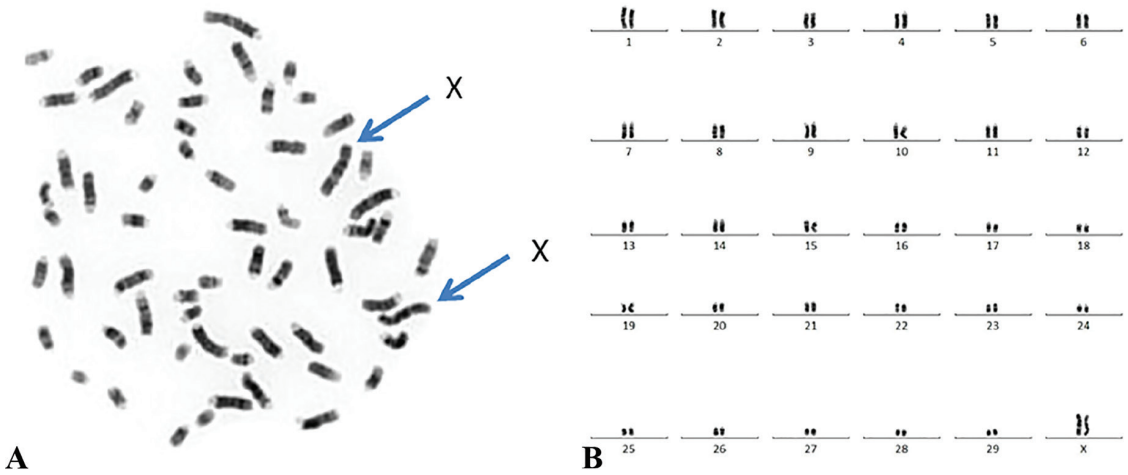

Abbildung 3: Metaphase (A) und Karyogramm (B) zeigen einen normalen weiblichen Chromosomensatz 2n =60 mit 58 Autosomen und zwei X Chromosomen.

Diskussion

Die im vorgestellten Fall beschriebene Form der Gliedmassenmissbildung wurde erstmals bei der Rasse Brown Swiss beschrieben. Die anatomische Untersuchung verifizierte das klinische Bild einer unilateralen Peromelie des linken Hinterbeins. In den beim Rind sowie bei anderen Spezies publizierten Fallberichten sind häufig beide Vorder- oder Hintergliedmassen gleichzeitig betroffen. Zum Beispiel ähnelte in einem Fall eines Shorthornrindes das linke Vorderbein bezüglich Anzahl Knochen und deren Aufbau dem hier vorgestellten Fall[19]. Allerdings fehlten diesem betroffenen Shorthornrind hinten beidseits die Knochen distal des Tarsus, wogegen beim hier vorgestellten Fall der Metatarsus rudimentär ausgebildet war[19].

Eine Infektion mit dem Schmallenberg-Virus, bekannt als mögliche Ursache für Gliedmassenmissbildungen, ist nicht vollkommen auszuschliessen[20]. Die beim betroffenen Kalb nachgewiesenen Antikörper könnten entweder über das Kolostrum von der Mutter übertragen worden, aber das Nichtvorhandensein von RNA und Virusantigen im Blut des missgebildeten Kalbes schliesst eine Schmallenberg-Infektion nicht vollkommen aus. Alternativ kann vermutet werden, dass das Muttertier im dritten bis vierten Trächtigkeitsmonat mit dem Schmallenberg-Virus infiziert wurde, als Folge davon Durchfall zeigte und entsprechend Antikörper gebildet hat. Während dieser Zeit könnte der Foetus infiziert worden sein und die Missbildungen daraufhin entwickelt haben. Je nachdem war der Foetus bereits immunkompetent, im 4. Trächtigkeitsmonat eher wahrscheinlich, und hat selbst Antikörper gebildet. Ein negativer RNA Nachweis im Kalb schliesst nicht aus, dass die Missbildung durch das Schmallenberg-Virus bedingt ist. Häufig wird bei Rindern keine Virus-RNA mehr gefunden, im Gegensatz zu Schaf und Ziege, dessen Trächtigkeitsdauer deutlich kürzer ist[21]. Das Muttertier hätte hierfür unmittelbar nach der Geburt serologisch untersucht werden müssen, um durch fehlenden Antikörpernachweis eine Infektion auszuschliessen.

Trotz intensiver Bemühungen konnte kein Hinweis auf eine genetische Ursache für die beobachtete Gliedmassenmissbildung gefunden werden. Die zytogenetische Untersuchung zeigte, dass das Kalb einen für ein weibliches Rind normalen konstitutionellen Karyotyp (60, XX) aufwies. Es konnten auch keine Chromosomenbrüche oder Mikronuklei, die auf eine chromosomale Instabilität hinweisen würden, beobachtet werden. Die molekulargenetische Trio-Analyse, d.h. die Sequenzierung dreier Individuen – das betroffene Kalb sowie beide nicht betroffenen Eltern – hat keine Varianten in proteinkodierenden Genen aufgezeigt. Es zeigten sich weder rezessiv vererbte DNA-Varianten noch dominant wirkende Spontanmutationen, d.h. Varianten, die nur beim Fall vorhanden wären, aber den Eltern fehlen. Einschränkend muss jedoch gesagt werden, dass hierfür sämtliche DNA-Varianten ausgeschlossen wurden, welche keinen Einfluss auf beim Rind bekannte Proteine ausüben, und zusätzlich solche, die bei zahlreichen Tieren mit normal ausgeprägten Gliedmassen festgestellt wurden und somit hochwahrscheinlich nicht pathogen wären. Es muss bemerkt werden, dass der aktuelle Status der Referenzsequenz beim Rind keine vollumfänglichen Analysen erlaubt, da noch zahlreiche Lücken vorliegen und einzelne Gene beim Rind nach wie vor nicht korrekt bestimmt werden können.

Als weitere Ursachen für Missbildungen müssen äussere teratogene Einflüsse während der Trächtigkeit in Betracht gezogen werden. Vorübergehende Umwelteinflüsse z.B. die Aufnahme von pflanzlichen oder anderen Giftstoffen über das Futter, die zu einem bestimmten Zeitpunkt der Trächtigkeit einen teratogenen Effekt her-

vorrufen, lassen sich retrospektiv oftmals schwer oder gar nicht identifizieren[22]. Im Behandlungsjournal der Mutter gab es nur einen Eintrag wegen Durchfalls während des vierten Trächtigkeitsmonats. Sämtliche Knochen der Gliedmassen und auch die Klauen sind beim Rind zu dieser Zeit bereits angelegt und es erfolgt nur noch ein Längenwachstum[23]. Somit lassen sich jedoch weitere Umweltfaktoren mit möglicherweise schädlichen Einfluss auf die Gliedmassenentwicklung nicht ausschliessen.

Schlussfolgerung

Die Ätiologie der Peromelie des vorgestellten Brown Swiss Kalbes bleibt ungeklärt. Virologische und genetische Untersuchungen ergaben keine eindeutigen Hinweise auf die mögliche Entstehung der Missbildung, obwohl eine Infektion mit dem Schmallenberg-Virus nicht ausgeschlossen werden kann. Zudem liegen keine Hinweise auf weitere potentiell teratogene Umwelteinflüsse vor.

Dank

Die Autoren bedanken sich bei Cécile Meili (Braunvieh Schweiz) für die Mitteilung des Falls sowie den Zugang zu den Abstammungsdaten, sowie Andrea Vögtlin (Institut für Virologie und Immunologie in Mittelhäusern) für die Informationen zum Schmallenberg-Virus. Swissgenetics hat dankenswerter Weise eine Samendose des Vatertieres zur Verfügung gestellt.

Péromélie unilatérale du postérieur gauche chez un veau de race Brown Swiss

Des malformations congénitales des membres, dont la cause est souvent peu claire, surviennent sporadiquement chez diverses espèces. Le veau Brown Swiss femelle présenté ici, tout en étant cliniquement sain, présentait une péromélie congénitale du postérieur gauche. Le membre concerné été en rotation interne, disproportionné et les os distalement au métatarse étaient absents. La détermination du caryotype et le séquençage de l'ensemble du génome n'ont apporté aucun élément parlant pour une cause génétique de l'anomalie. Il n'a pas été possible d'exclure une infection par le virus de Schmallenberg. D'autre part il n'y avait aucun élément évoquant d'autres influences environnementales néfastes durant la gestation.

Mots-clés: bovin, malformation, hygiène de l'élevage, défauts génétiques, tératogène

Peromelia unilaterale dell'arto sinistro posteriore in un vitello di Brown Swiss

Le malformazioni congenite degli arti sono sporadiche in diverse specie e la causa non chiara. Il caso qui presentato concerne una femmina di vitello Brown Swiss clinicamente sana che presenta una peromelia congenita dell'arto posteriore sinistro. L'arto colpito è ruotato verso l'interno, sproporzionato e le ossa distali del metatarso sono assenti. Il cariotipo e il sequenziamento del genoma non hanno rivelato una causa genetica dell'anomalia. Un'infezione provocata dal virus di Schmallenberg non può venire esclusa. Inoltre, non vi sono prove di possibili effetti ambientali nocivi durante la gestazione.

Parole chiave: Bovino, malformazione, igiene nell'allevamento, difetti genetici, teratogeno

Literatur

1 Charlier C, Agerholm JS, Coppieters W, Karlskov-Mortensen P, Li W, de Jong G, Fasquelle C, Karim L, Cirera S, Cambisano N, Ahariz N, Mullaart E, Georges M, Fredholm M: A deletion in the bovine *FANCI* gene compromises fertility by causing fetal death and brachyspina. PloS one. 2012: 7(8): e43085

2 Thomsen B, Horn P, Panitz F, Bendixen E, Petersen AH, Holm LE, Nielsen VH, Agerholm JS, Arnbjerg J, Bendixen C: A missense mutation in the bovine *SLC35A3* gene, encoding a UDP-N-acetylglucosamine transporter, causes complex vertebral malformation. Genome Res. 2006: 16(1): 97–105

3 Deimling S, Sotiropoulos C, Lau K, Chaudhry S, Sturgeon K, Kelley S, Narayanan U, Howard A, Hui CC, Hopyan S: Tibial hemimelia associated with *GLI3* truncation. J. Hum. Genet. 2016: 61(5): 443-446

4 Scholes SF, Reichel R, Willmington J, Daniel: Malformations including hemimelia and amelia in sheep. Vet. Rec. 2008: 163(3): 96

5 Agerholm JS, Kielsgaard ME, Pedersen J, Kobberoe S: A retrospective study of the inheritance of peromelia in Angora goats. Zentralbl. Veterinarmed. A. 1997: 44(4): 233-236.

6 Nielsen JS, Arnbjerg J: Hereditary peromelia in Mohair goats. Zentralbl. Veterinarmed. A. 1992: 39(2): 142-151

7 Lapointe JM, Lachance S, Steffen DJ: Tibial hemimelia, meningocele, and abdominal hernia in Shorthorn cattle. Vet. Pathol. 2000: 37: 508-511

8 Brenig B, Schütz E, Hardt M, Scheuermann P, Freick M: A 20 bp duplication in exon 2 of the aristaless-like homeobox 4 gene (*ALX4*) is the candidate causative mutation for tibial hemimelia syndrome in Galloway cattle. PLoS One. 2015: 10(6): e0129208

9 Whitacre LK, Hoff JL, Schnabel RD, Albarella S, Ciotola F, Peretti V, Strozzi F, Ferrandi C, Ramunno L, Sonstegrad TS, Wiliams JL, Taylor JF, Decker JE: Elucidating the genetic basis of an oligogenic birth defect using whole genome sequence data in a non-model organism, Bubalus bubalis. Sci. Rep. 2017: 7: 39719

10 Tao H, Kawakami Y, Hui CC, Hopyan S: The two domain hypothesis of limb prepattern and its relevance to congenital limb anomalies. Wiley Interdiscip. Rev. Dev. Biol. 2017: 6(4)

11 Evans JA, Reed MH, Greenberg CR: Fibular aplasia with ectrodactyly. Am. J. Med. Genet. 2002: 113(1): 52-58.

12 Leipold HW, Saperstein G, Swanson R, Guffy MM, Schalles R: Inheritance of tibial hemimelia in galloway cattle. Zeitschrift für Tierzuechtung und Zuechtungsbiologie 1978: 94: 291-295

13 Salako MA, Abdullahi US: Tibial hemimelia in a Bunaji calf. Vet. Rec. 1982: 110(18): 430

14 Whitlock BK, Kaiser L, Maxwell HS: Heritable bovine fetal abnormalities. Theriogenology. 2008: 70(3): 535–549

15 Drögemüller C, Leeb T, Harlizius B, Tammen I, Distl O, Holtershinken M, Gentile A, Duchesne A, Eggen A: Congenital syndactyly in cattle: four novel mutations in the low density lipoprotein receptor-related protein 4 gene (*LRP4*). BMC genetics. 2007: 8: 5

16 Szczerbal I, Stefaniak T, Dubiel A, Siembieda J, Nizanski W, Switonski M: Chromosome instability in a calf with amelia of thoracic limbs. Vet. Pathol. 2006: 43(5): 789–92

17 Hofstetter S, Welle M, Gorgas D, Balmer P, Roosje P, Mock T, Meylan M, Jagannathan V, Drögemüller C: A de novo germline mutation of *DLX3* in a Brown Swiss calf with tricho-dento-osseus-like syndrome. Vet. Dermatol. 2017: 28(6): 616-e150

18 Daetwyler HD, Capitan A, Pausch H, Stothard P, van Binsbergen R, Brøndum RF, Liao X, Djari A, Rodriguez SC, Grohs C, Esquerré D, Bouchez O, Rossignol MN, Klopp C, Rocha D, Fritz S, Eggen A, Bowman PJ, Coote D, Chamberlain AJ, Anderson C, VanTassell CP, Hulsegge I, Goddard ME, Guldbrandtsen B, Lund MS, Veerkamp RF, Boichard DA, Fries R, Hayes BJ. Whole-genome sequencing of 234 bulls facilitates mapping of monogenic and complex traits in cattle. Nat. Genet. 2014: 46(8):858-65.

19 Leipold HW, Cates WF, Howell WE: Adactyly in a grade beef Shorthorn herd. Canadian Vet. J. 1970: 11(12): 258-260

20 Garigliany MM, Bayrou C, Kleijnen D, Cassart D, Jolly S, Linden A, Desmecht D: Schmallenberg virus: a new Shamonda/Sathuperi-like virus on the rise in Europe. Antiviral. Res. 2012: 95(2): 82-87

21 Lievaart-Peterson K, Luttikholt S, Peperkamp K, Van den Brom R, Vellema P: Schmallenberg disease in sheep or goats: Past, present and future. Vet. Microbiol. 2015: 181(1-2):147-153

22 Szabo KT: Congenital malformations in laboratory and farm animals. Academic Press, San Diego, U.S.A. 1989

23 Schnorr B, Kressin M: Embryologie der Haustiere. 6. Auflage, Enke Verlag, Stuttgart, Germany. 2011

Korrespondenz

Cord Drögemüller
Institut für Genetik
Vetsuisse-Fakultät
Universität Bern
Bremgartenstrasse 109a
CH-3001 Bern
Telefon: +41(0)31 631 25 29
E-Mail: cord.droegemueller@vetsuisse.unibe.ch