Hirnstammaudiometrie zur objektiven Hör- und Hirnstammfunktionsprüfung beim Pferd: Resultate bei ausgewählten klinischen Szenarien

Ch. Kuhlmann[1], W. Scheidemann[1], M. Bachmann[2], G. F. Schusser[3]

[1]Tierärztliches Kompetenzzentrum Karthaus, Dülmen; [2]Institut für Agrar- und Ernährungswissenschaften, Martin-Luther-Universität Halle-Wittenberg; [3]Medizinische Tierklinik, Veterinärmedizinische Fakultät, Universität Leipzig

https://doi.org/10.17236/sat00428

Eingereicht: 08.11.2023
Angenommen: 04.05.2024

Zusammenfassung

Die objektive Hörprüfung beim Pferd wird mit der Hirnstammaudiometrie (HA) durchgeführt. Ziel dieser Untersuchungen ist die Diagnose einer konduktiven oder sensorineuralen Schwerhörigkeit oder Taubheit bei Pferden mit *Otitis externa*, Kopftrauma, Kopfschütteln, Tinnitus oder bei Pferden mit Schreckhaftigkeit und Augenkrankheit. Da die Hirnstammaudiometrie auch die Hirnstammfunktion überprüft, sind Pferde mit Laparotomie und präoperativer Dehydratation auf Hirnstammdysfunktion infolge eines erniedrigten arteriellen Blutdruckes untersucht worden. Die Otoskopie und die Hirnstammaudiometrie (AEP-System Corona) sind durchgeführt worden. Die Otoskopiebefunde bei Pferden mit *Otitis externa*: *Pars cartilaginea et ossea* Grad III, nicht sichtbares Trommelfell. Luftsackendoskopiebefunde der Pferde mit *Otitis externa exsudativa* oder Kopftrauma: stets ipsilateral eine Vergrösserung oder Hypertrophie des Tympanostylohyoideums. Befunde der HA dieser Pferde mit *Otitis externa dexter* lauten: mittel- bis hochgradige, konduktive Schwerhörigkeit rechts (signifikant verlängerte Wellen I, III, V, Interpeaklatenzen I-III, I-V, III-V im Vergleich zur Kontrollgruppe, Grenzwerte über normaler Hörschwelle 60 bis 80 dB); Pferde mit *Otitis externa sinister*: hochgradige, konduktive Schwerhörigkeit links (nicht identifizierbare Wellen, 80 dB links); Pferde mit Ohrgrundfistel rechts: geringgradige, beidseitige, sensorineurale Schwerhörigkeit (beidseits signifikante Verlängerung der Wellen III, V und Interpeaklatenzen, 40 dB); Pferd mit Kopftrauma links: hochgradige, konduktive Schwerhörigkeit (links Blut im äusseren Gehörgang, Trommelfell nicht sichtbar, Wellen nicht identifizierbar, 80 dB); Pferde mit Kopfschütteln: geringgradige, sensorineurale Schwerhörigkeit (beidseits *Pars ossea* Grad II, Trommelfelle sichtbar, signifikante Verlängerung V, I-III, I-V, 40 dB); Pferde mit Schreckhaftigkeit und Augenkrankheit: mittelgradige, sensorineurale Schwerhörigkeit (Otoskopie normal, signifikante Verlängerung aller Wellen und Interpeaklatenzen links, I-V, III-V rechts, 60 dB, pathologische Hörbahnleitungsgeschwindigkeit im Hirnstamm);

Brainstem auditory evoked responses in horses with hearing loss and during general anesthesia

The brainstem auditory evoked response (BAER) is a diagnostic approach to examine the hearing system of horses objectively. The aim of this BAER examination was the diagnosis of conductive or sensorineural hearing loss or deafness in horses with external otitis, head trauma, head-shaking, tinnitus or skittish horses with eye disease. Brainstem dysfunction is induced by intracranial hypotension. BAER was used in horses with colic surgery which had a low arterial blood pressure during general anesthesia. The endoscopic finding of the guttural pouch was the ipsilateral mild to severe hypertrophy of the tympanostylohyoideum in horses with external otitis or head trauma. The otoscopic examination of standing sedated horses was done before BAER. The cartilagineous and osseous part of the external ear canal in horses with external otitis were obstructed with exsudate and tympanic membranes were not visible. Horses with right sided external otitis: right moderate to severe conductive hearing loss (significantly prolonged latencies of I, III, V and interpeak latencies I-III, I-V, III-V; thresholds of hearing levels 60 to 80 dB right); horses with left sided external otitis: left severe conductive hearing loss (no correct identification of BAER peaks, latencies not measurable, 80 dB); horse with left sided head trauma: severe left sided conductive hearing loss (blood in the left external ear canal, no visible tympanic membrane, no correct identification of BAER peaks, latencies not measurable, 80 dB); horses with head shaking: mild sensorineural hearing loss on both sides (on both sides osseous parts II/III with keratin scales of the junction, visible tympanic membranes, significantly prolonged V, I-III, I-V, 40 dB); moderate to severe skittish horses with chronic eye disease (mostly left sided equine recurrent uveitis): moderate sensorineural hearing loss on both sides (normal otoscopical findings, significantly prolonged latencies and interpeak latencies left; I-V, III-V right, 60 dB, pathological involvement in the auditory pathway of the brainstem between the cochlear nucleus and *colliculus cau-*

Hirnstammaudiometrie zur objektiven Hör- und Hirnstammfunktionsprüfung beim Pferd: Resultate bei ausgewählten klinischen Szenarien

Ch. Kuhlmann, W. Scheidemann, M. Bachmann, G. F. Schusser

American Paint Horses: sensorineurale Taubheit (Otoskopie normal, beidseits isoelektrische Linie der HA, 80 dB). Die verlängerten Wellen I, III und V und Interpeaklatenzen I-III, I-V und III-V bei Pferden mit Laparotomie sind assoziiert mit dem erniedrigten arteriellen Blutdruck (62 mmHg, median) während der Allgemeinanästhesie und weisen auf eine Hypotension im Hirnstamm hin. Während der Allgemeinanästhesie bietet die Hirnstammaudiometrie eine besondere Möglichkeit, die Hirnstammdysfunktion nachzuweisen, den arteriellen Blutdruck zu regulieren und um ein problemloses Aufstehen mit auditiver und visueller Balance der Körperhaltung nach der Allgemeinanästhesie zu gewährleisten.

Schlüsselwörter: Hirnstammaudiometrie, Hirnstammdysfunktion, Otitis, Pferd, Schwerhörigkeit, Tinnitus

dalis); horse with a tinnitus on both sides: mild sensorineural hearing loss on both sides (normal otoscopical findings, prolonged V, I-III, I-V, III-V, 40 dB, pathology of auditory nerve, cochlear nucleus and above the level of this nucleus); American paint horses: sensorineurale deafness on both sides (normal otoscopical findings, absent BAER peaks, isoelectric lines and 80 dB on both sides). The prolonged latencies of I, III and V including interpeak latencies I-III only left and I-V and III-V on both sides in horses with laparotomy during general anesthesia were associated with low arterial blood pressure (62 mmHg, median). These findings could demonstrate a hypotension in the brainstem too. The BAER could be a technical tool during general anesthesia for normalizing the arterial blood pressure and brainstem function to prevent imbalance of body movements after general anesthesia.

Keywords: BAER, brainstem dysfunction, horse, hearing loss, otitis, tinnitus

Einleitung

Der Gehörsinn des Pferdes wird bisher subjektiv mit dem Händeklatschen überprüft und das Pferd dreht die Ohren oder den Kopf zur Geräuschquelle. Eine ein- oder beidseitige Schwerhörigkeit ist so nicht beurteilbar.[25] Dagegen gehören die otoakustischen Emissionen, Hirnstammaudiometrie und die Stapediusreflexmessung in der Humanmedizin zu den objektiven Hörprüfungen.[16] Nur die Hirnstammaudiometrie (AEP – akustisch evozierte Hirnstammpotentiale, BERA – brainstem evoked response audiometry) als objektive Hörprüfung wird bisher beim Pferd angewendet.[1,14,19] Die Hirnstammaudiometrie bestimmt die Grenzwerte der Hörschwelle und die Latenzen der Wellen I bis V inklusive Interpeaklatenzen (I-III, I-V, III-V) aufgrund der anatomischen Generatorstrukturen in der Hörbahn. Dadurch werden cochleäre und retrocochleäre Hörstörungen diagnostiziert.[16,26] Eine ein- oder beidseitige Schwerhörigkeit oder Taubheit ist somit beim Pferd mit der Hirnstammaudiometrie nachweisbar.[6,19]

Sowohl bei der konduktiven Schwerhörigkeit (Schallleitungsschwerhörigkeit) als auch bei der sensorineuralen Schwerhörigkeit (Empfindungsschwerhörigkeit) werden die Latenzen verlängert und der Grenzwert der Hörschwelle über die normal physiologische Hörschwelle (nHS) erhöht.[7] Schwerhörigkeit oder Taubheit äussern sich beim Pferd in Schreckhaftigkeit oder Verhaltensänderungen im Stall, beim Auslauf oder auf der Weide. Die bisher bekannten Ursachen sind Verstopfung (Zerumen, Zelldebris, Staub, Fremdkörper, Parasiten), Entzündung, Kopftrauma oder eine Neoplasie im äusseren Gehörgang.[5,19] Beim Menschen verschlechtern Kopftraumata, Sepsis, Hyperbilirubinämie, Endotoxämie, metabolische Azidose, zerebrale Ischämie oder intrakraniale Hypotonie die Hirnstammfunktion und verlängern oder lassen die Latenzen der Wellen I, III oder V sowie die Interpeaklatenzen I-III, I-V oder III-V verschwinden, so dass eine sensorineurale Schwerhörigkeit oder Taubheit entsteht.[4] Genau diese zerebrale Ischämie oder intrakraniale Hypotonie reduzieren die Prognose der Intensivpatienten oder führen während der Allgemeinanästhesie von metabolisch entgleisten Pferden mit Laparotomie zu einer Verschlechterung der Hirnstammfunktion, wobei genau diese mittels Hirnstammaudiometrie überprüfbar ist.[24]

Die physiologische Hirnstammfunktion mit inhibierenden und stimulierenden Effekten über den *N. vestibulocochlearis* beeinflusst die Körperhaltung und das Gleichgewicht und diese sind Voraussetzungen für ein normales, rechtzeitiges Erwachen, Aufstehen und Stehen in Balance nach einer Allgemeinanästhesie.[4]

Das Ziel dieser Arbeit ist, die objektive Hörprüfung mit der Hirnstammaudiometrie bei Pferden mit Schreckhaftigkeit, Kopfschütteln, Ohrausfluss, Schmerzhaftigkeit im Ohrbereich, Kopftrauma oder mit Tinnitus bei beiden Ohren durchzuführen. Ein weiteres Ziel ist es, die Hirnstammfunktion mit der Hirnstammaudiometrie während der Allgemeinanästhesie bei metabolisch veränderten und dehydrierten Pferden mit einem Strangulationsileus im Dünn- oder Dickdarm zu überprüfen, um ein komplikationsloses Aufstehen ohne Gleichgewichtsstörungen zu gewährleisten.

Material und Methodik

Otoskopie

Die Otoskopie ist mit einem flexiblen Endoskop mit einem Durchmesser von 5,9 mm (Dr. Fritz Endoscopes GmbH,

Almenweg 10, 88637 Buchheim-Tuttlingen, Deutschland) durchgeführt worden, wobei die Pferde in einem Untersuchungsstand unter Sedierung (Detomidin ad us. vet., Cepesedan, CP-Pharma, Burgdorf, Deutschland, 20 µg/kg KM i.v.) untersucht worden sind. Die bilaterale, endoskopische Beurteilung der *Pars cartilaginea* und *Pars ossea* des externen Gehörganges ist gemäss Sommerauer et al.[22] und das Trommelfell nach Blanke et al.[5] graduiert worden. Anschliessend ist die endoskopische Untersuchung beider Luftsäcke erfolgt, bei welcher besonders der Bereich des Stylo- und Tympanohyoideums beurteilt worden ist. Die Otoskopie der Pferde während der Allgemeinanästhesie ist nach der intratrachealen Intubation bei stabiler Herz- und Atmungsfrequenz erfolgt.

Hirnstammaudiometrie

Die Hirnstammaudiometrie ist beim stehenden Pferd in einem Untersuchungsstand unter Sedierung (Detomidin ad us. vet., 20 µg / kg KM i.v., Cepesedan RP, CP-Pharma, 31303 Burgdorf, Deutschland) erfolgt. Zur Ableitung der Hirnstammpotentiale sind Nadelelektroden (inomed Medizintechnik, 79312 Emmendingen, Deutschland) subkutan appliziert worden: mediane Stirnregion auf Höhe der kaudalen Augenwinkel, linker und rechter *Processus retrotympanicus* und median zwischen *Os occipitale* und *Processus spinosus* des zweiten Halswirbels (Erdung).

Die Hörfeststellung ist mittels Klickreizes (Länge 150 µs) mit der Polarität Sog bei einem Schalldruckpegel von 80 bis 20 dB bei stehenden Pferden und bei anästhesierten Pferden über normaler Hörschwelle geprüft worden.

Die Übertragung des Klickreizes auf das ipsilaterale Ohr ist mit einer Kapsel eines zirkumauralen Kopfhörers vom Typ DT 48 (Fa. Pilot Blankenfelde medizinisch elektronische Geräte, Wilhelm-Grunwald-Strasse 48, 15827 Blankenfelde, Deutschland), platziert am Gehörkanaleingang der Ohrmuschel, durchgeführt worden. Das kontralaterale Ohr wird mit einer zweiten Kapsel eines zirkumauralen Kopfhörers des gleichen Typs und gleicher Platzierung simultan mit einem Rauschen bei einer gleitenden Differenz von minus 35 dB nHS, bezogen auf den Pegel der ipsilateralen Klickstimulation, maskiert. Die Ableitung der Hirnstammpotentiale wird mit dem AEP-System Corona der Fa. Pilot vorgenommen. Es wird mit folgender Grundeinstellung analysiert: Filtersetting bei 150 – 2500 Hz, Analysezeit 10 ms, Elektrodenimpedanz <5,0 kOhm, Amplitudenskalierung maximal 700 nV, Anzahl der aufgezeichneten Messungen 2000 mit Durchschnittsbildung. Die AEP-Ableitung wird zwischen der Stirnelektrode (Referenzelektrode) und der Aktivelektrode (*Proc. retrotympanicus*) jeweils links bzw. rechts durchgeführt. Die Latenzen der Wellen I, III und V in Millisekunden (ms) werden im Amplitudenmaximum (Peaks) ermittelt. Die Analysesoftware Corona (Fa. Pilot Blankenfelde, Deutschland) errechnet automatisch die Interpeaklatenzen von I-III, I-V und III-V. Die Nachkontrolle der Peaks I, III und V ist durchgeführt und die Latenzen und Interpeaklatenzen sind dementsprechend automatisch berechnet worden.

Die AEP-Ableitungen bei Pferden während der Allgemeinanästhesie in Rückenlage sind nach der Otoskopie durchgeführt worden, wobei der Kopf gerade mit aufliegendem Hinterhauptsbein positioniert worden ist.

Tiere

Die Untersuchung der Hirnstammaudiometrie ist bei stehend sedierten Pferden der Gruppen 1 bis 6 inklusive des Pferdes mit Tinnitus vorgenommen worden.

Gruppe 1 (Kontrollgruppe) n=16:
Die Kontrollgruppe hat 16 Warmblutpferde mit einem Alter von 9,5 Jahren (median, min 4, max 18; 6 Stuten, 6 Hengste, 4 Wallache) umfasst, die zur Gesundheitsuntersuchung bezüglich Augen und Ohren in der Zucht und im Sport von der Tierärztin bzw. Eigentümerin überwiesen bzw. überbracht worden sind.

Gruppe 2 (Ohrsymptomatik) n=12:
Neun Pferde mit *Otitis externa* und Schreckhaftigkeit, Schmerzen und quatschenden Geräuschen bei Palpation der Ohrmuschelbasis oder mit stinkendem, eitrigen Ohrausfluss: Dauer dieser klinischen Symptome von zwei Wochen bis 1½ Jahren; Alter von 16 Jahren (median; min. 6, max. 24), 4 Stuten, 5 Wallache; 3 Islandpferde, 2 Haflinger, 1 Pony, 2 Tinker, 1 Trakehner.

Drei Pferde, zwei Stuten und ein Wallach der Rasse Warmblut, mit einem Alter von 2, 3 und 2 Jahren, sind mit einer Fistel ventral an der Basis der Ohrmuschel, mit Kopfschiefhaltung nach rechts und verminderter Bewegung des rechten Ohres vorgestellt worden.

Gruppe 3 (Kopftrauma) n=3:
Drei Pferde mit akutem Kopftrauma sind überwiesen worden. Ein sechsjähriger Quarter-Horse-Wallach mit stumpfem Kopftrauma rechts hat bei Annäherung von der rechten Seite eine starke Schreckhaftigkeit gezeigt. Bei einem neunjährigen Warmblutwallach ist auf der linken Kopfseite im Bereich des Auges und Ohres ein hochgradiges, akutes Hämatom nachgewiesen worden. Eine Pfählungswunde an der rechten Seite des Thorax und ein stumpfes Trauma auf der rechten Kopfseite sind bei einem einjährigen Warmblutwallach diagnostiziert worden.

Gruppe 4 (Kopfschütteln) n= 10:
Zehn Pferde mit Kopfschütteln und Schreckhaftigkeit mit einer Krankheitsdauer von 3 Wochen bis 5 Monaten und einem Alter von 8 Jahren (median; min 5, max. 16; 5 Stuten, 4 Wallache, 1 Hengst; 8 Warmblutpferde, 1 Quarter Horse, 1 Shetlandpony) sind zur Untersuchung überwiesen worden.

Gruppe 5 (Sehfähigkeit) n=10:
Zehn Pferde mit starker Schreckhaftigkeit und Minderung der Sehfähigkeit bzw. Blindheit mit einer Dauer von 1 Monat bis 4 Jahren und einem Alter von 15,5 Jahren (median, min. 3, max. 34; 2 Stuten, 8 Wallache; 6 Warmblutpferde, 1 Traber, 1 American Paint Horse, 1 Reitpony, 1 Islandpferd) sind zur Augen- und Höruntersuchung vorgestellt worden.

Gruppe 6 (Taubheit) n=4:
Vier Pferde, drei Stuten und ein Wallach, mit einem Alter von 1, 2 und 2x8 Jahren der Rasse American Paint Horse sind vorgestellt worden, um eine mögliche Taubheit zu diagnostizieren.

Ein Pferd mit Tinnitus:
Eine achtjährige Quarter-Horse-Stute ist mit einem beidseits hörbaren Piepton im Bereich der Ohrmuschelbasis eingewiesen worden, weil die Eigentümerin diesen Piepton seit drei Monaten festgestellt hat.

Gruppe 7 (Allgemeinanästhesie) n=16:
Hirnstammaudiometrie bei Pferden in Rückenlage während der Allgemeinanästhesie (Einleitung: Xylazin 1,1 mg / kg KM i.v., Xylavet RP, CP-Pharma, Burgdorf, Deutschland; Diazepam 0,04 mg / kg KM i.v., Solupam RP, Dechra, Aulendorf, Deutschland; Ketamin 2,2 mg / kg KM i.v., Ketamin RP, CP-Pharma, Burgdorf, Deutschland; Erhaltung: Isofluran bei 2 % plus Sauerstoff 12–15 l/min, Isofluran CP RP, CP-Pharma, Burgdorf, Deutschland). Hämatologische und blutchemische inklusive blutgasanalytische Untersuchungen sind bei allen Pferden präoperativ erfolgt und abgestimmte Infusionsbehandlungen sind durchgeführt worden.

Bei 16/30 Pferden mit einem Alter von 11 Jahren (median, min. 1, max. 31) ist eine Laparotomie aufgrund eines Strangulationsileus im Dünn- oder Dickdarm oder einer Dislokation des grossen Kolons vorgenommen worden (4 Stuten, 10 Wallache, 2 Hengste; 7 Warmblutpferde, 2 Araber, 3 Islandpferde, 1 Welsh Pony, 1 Tinker, 1 Haflinger, 1 Voll-

Tabelle 1: Hirnstammaudiometrische Untersuchungen bei Kontrollpferden mit normaler Hörfähigkeit und Pferden mit Schwerhörigkeit. Die Latenzen der Wellen I, III und V und die Interpeaklatenzen I-III, I-V und III-V der jeweiligen Gruppen sind mit den jeweiligen Latenzen und Interpeaklatenzen der Kontrollgruppe verglichen worden.

Gruppen	ipsilaterale Ableitungen mit 80 dB	Latenzen der Wellen in Millisekunden			Interpeaklatenzen in Millisekunden		
		I	III	V	I-III	I-V	III-V
Gruppe 1: Kontrollgruppe, adulte Warmblutpferde, n = 16	rechts	1,54±0,09[a]	2,92±0,19[a]	4,64±0,19[a]	1,38±0,16[a]	3,09±0,14[a]	1,72±0,15[a]
	links	1,51±0,07[b]	2,84±0,15[b]	4,60±0,15[b]	1,32±0,14[b]	3,09±0,16[b]	1,76±0,15[b]
Gruppe 2: Pferde mit Otitis externa dexter n = 5	rechts	**2,95±0,50[a]**	**5,42±0,97[a]**	**7,71±0,91[a]**	**2,49±0,60[a]**	**4,77±0,55[a]**	**2,28±0,09[a]**
	links	1,50±0,08	2,79±0,25	4,76±0,77	1,29±0,23	3,26±0,73	1,97±0,52
Pferd mit Otitis externa dexter et sinister n = 1	rechts	2,24	4,49	7,25	2,25	5,01	2,76
	links	2,58	5,04	7,32	2,46	4,74	2,28
Pferde mit Otitis externa sinister n = 3	rechts	1,50±0,12	3,04±0,21	**5,29±0,22[a]**	1,55±0,08	**3,79±0,25[a]**	**2,25±0,31[a]**
	links	alle Wellen nicht identifizierbar und Latenzen nicht messbar					
Pferde mit Ohrgrundfistel rechts n = 3	rechts	1,48±0,12	3,04±0,03	**5,39±0,07[a]**	**1,56±0,11[a]**	**3,91±0,19[a]**	**2,35±0,09[a]**
	links	1,40±0,07	**3,02±0,08[b]**	**5,24±0,10[b]**	**1,61±0,08[b]**	**3,83±0,12[b]**	**2,23±0,04[b]**
Gruppe 3: Kopftrauma: Warmblut, Wallach, 9 Jahre, akutes Hämatom links	rechts	1,43	2,78	4,5	1,35	3,07	1,72
	links	alle Wellen nicht identifizierbar und Latenzen nicht messbar					
Kopftrauma: Quarter Horse, Wallach, 6 Jahre, stumpfes Kopftrauma rechts und besonders rechtsseitige Schreckhaftigkeit	rechts	2,08	3,82	5,15	1,74	3,07	1,33
	links	2,07	3,73	4,97	1,66	2,90	1,24
Kopftrauma: Warmblut, Hengst, 1 Jahr, rechts	rechts	2,03	3,79	5,23	1,76	3,2	1,44
	links	1,74	2,99	4,73	1,25	2,99	1,74
Gruppe 4: Pferde mit Kopfschütteln, n = 10	rechts	1,46±0,10	3,00±0,21	**5,02±0,52[a]**	**1,53±0,18[a]**	**3,54±0,50[a]**	2,01±0,43
	links	1,45±0,11	2,91±0,30	**5,00±0,60[b]**	**1,46±0,24[b]**	**3,55±0,58[b]**	2,09±0,51
Gruppe 5: Pferde mit Schreckhaftigkeit und Augenkrankheiten, n = 10	rechts	1,42±0,10	2,87±0,23	5,03±0,61	1,44±0,23	**3,60±0,61[a]**	**2,16±0,56[a]**
	links	**1,55±0,36[b]**	**3,09±0,47[b]**	**5,22±0,58[b]**	**1,54±0,20[b]**	**3,67±0,57[b]**	**2,14±0,46[b]**
Pferd mit Tinnitus: Quarter Horse Stute, 8 Jahre, «Piepton» beidseits seit 3 Monaten	rechts	1,35	2,94	5,25	1,59	3,90	2,31
	links	1,34	2,85	5,23	1,51	3,89	2,38

Vergleich mit nicht parametrischem, zweiseitigen Wilcoxon-Rangsummentest mit einem Signifikanzniveau von $p<0,05$; Buchstaben «a» und «b» kennzeichnen signifikante Verlängerung der Latenz der Welle I, III oder V bzw. Interpeaklatenz I-III, I-V oder III-V von ipsilateraler Ableitung rechts oder links der jeweiligen Gruppe verglichen mit der Kontrollgruppe.

blutpferd). Da der externe Gehörgang ein- oder beidseitig bei 14/30 Pferden den Grad II oder III mit nicht sichtbarem Trommelfell aufgewiesen hat, sind diese von dieser Gruppe ausgeschlossen worden.

Statistik

Die ipsilateralen Latenzen der Wellen I, III und V und Interpeaklatenzen I-III, I-V und III-V in ms sind in Mittelwerten mit Standardabweichungen dargestellt. Die statistische Auswertung ist mit SAS 9.4 (SAS Institute Inc., Cary, NY, USA) erfolgt. Der paarweise Vergleich der Gruppenmittelwerte ist mit dem nicht parametrischen, zweiseitigen Wilcoxon-Rangsummentest mit einem Signifikanzniveau von $p<0{,}05$, nach t-Approximation, durchgeführt worden.

Resultate

Gruppe 1 (Kontrollgruppe)
Die otoskopischen Befunde der Pferde der Kontrollgruppe sind im äusseren Gehörgang mit Grad I in der *Pars cartilaginea et ossea* und die Trommelfelle als intakt und transparent beurteilt worden.

Die Grenzwerte über normaler Hörschwelle sind bei 20 dB (median, min 20, max 30). Die Mittelwerte der Latenzen der Wellen I, III, V und die Interpeaklatenzen I-III, I-V und III-V sind in Tabelle 1 aufgelistet.

Gruppe 2 (Ohrsymptomatik)
Die otoskopischen Befunde und die Grenzwerte über normaler Hörschwelle sind in Tabelle 2 und in den Abbildungen 1, 3, 5 und 7 dargestellt. Die Luftsackendoskopie hat bei allen Pferden an der ipsilateralen Seite der *Otitis externa* stets eine Hypertrophie des Tympanostylohyoideums und beim Pferd mit beidseitiger *Otitis externa* eine gerötete, geschwollene Umfangsvermehrung des Tympanostylohyoideums des Zungenbeines ergeben.

Bei den Pferden mit *Otitis externa dexter* (n=5) sind die Latenzen aller Wellen und Interpeaklatenzen ipsilateral nur rechts signifikant verlängert ($p<0{,}05$) im Vergleich zu den Messungen an den rechten Ohren der Kontrollgruppe (Tabelle 1). Inklusive der ermittelten Grenzwerte über normaler Hörschwelle von 60 bis 80 dB rechts (Tabelle 2) haben diese Pferde rechts eine mittel- bis hochgradige konduktive Schwerhörigkeit (Abbildung 2, 4).

Die verlängerten Latenzen und Interpeaklatenzen links und rechts sind beim Pferd mit *Otitis externa dexter et sinister* (n=1) vergleichbar mit den Werten des rechten Ohres der Pferde mit *Otitis externa dexter* (Tabelle 1). Zusammen mit den ermittelten Grenzwerten über normaler Hörschwelle von 40 und 60 dB (Tabelle 2) leidet das Pferd an einer beidseitigen, gering- bis mittelgradigen, konduktiven Schwerhörigkeit.

Die Wellen sind bei allen Pferden mit *Otitis externa sinister* (n=3) ipsilateral links nicht identifizierbar und somit die Latenzen und Interpeaklatenzen nicht messbar (Tabelle 1) (Abbildung 5, 6). Zusammen mit den Grenzwerten über normaler Hörschwelle von 80 dB links (Tabelle 2) bestätigen diese Befunde eine hochgradige, konduktive Schwerhörigkeit. Die Latenz der Welle V und Interpeaklatenzen I-V und III-V der rechten Seite bei Pferden mit *Otitis externa sinister* sind signifikant verlängert, so dass dieser Befund auch auf eine geringgradige rechtsseitige, retrocochleäre, sensorineurale Schwerhörigkeit (Schallempfindungsschwerhörig-

Tabelle 2: Otoskopische Befunde und Grenzwerte über normaler Hörschwelle (dB = Dezibel) bei Pferden mit Otitis *externa, Pars cartilaginea*: Grad I mit sichtbarer Haut und wenig Zerumen, Grad II mit kaum sichtbarer Haut, Zerumenansammlung und Staub auf Haare, Grad III mit nicht sichtbarer Haut, massive Zerumen- und Staubansammlungen; *Pars ossea*: Grad I mit sichtbarem Übergang, rosarotem Epithel, sichtbares und durchsichtiges Trommelfell mit *Stria mallearis* im Zentrum; Grad II mit Keratinkranz am Übergang, Zerumen in *Pars ossea*, schwer sichtbares Trommelfell, Grad III mit Verstopfung durch Zerumen und zellulärem Debris und Staub und Trommelfell nicht sichtbar, i.+tr. = intakt und transparent, n.s. = nicht sichtbar.

Pferd	Pars cartilaginea Grad		Pars ossea Grad		Trommelfell		Grenzwert über normaler Hörschwelle bei dB		Diagnose
	rechts	links	rechts	links	rechts	links	rechts	links	
1	III	I	III	I	n. s.	i. + tr.	60	30	Otitis externa dexter
2	III	II	III	I	n.s	i.+tr.	60	30	Otitis externa dexter
3	III	I	III	I	n.s.	i.+tr.	80	30	Otitis externa dexter
4	III	I	III	I	n.s.	i.+tr.	60	30	Otitis externa dexter
5	II	I	III	I	n.s.	i.+tr.	60	30	Otitis externa dexter
6	I	III	I	III	i.+tr.	n.s.	30	80	Otitis externa sinister
7	I	III	I	III	i.+tr.	n.s.	30	80	Otitis externa sinister
8	I	III	I	III	i.+tr.	n.s.	30	80	Otitis externa sinister
9	III	III	III	III	n.s.	n.s.	40	60	Otitis externa dexter et sinister

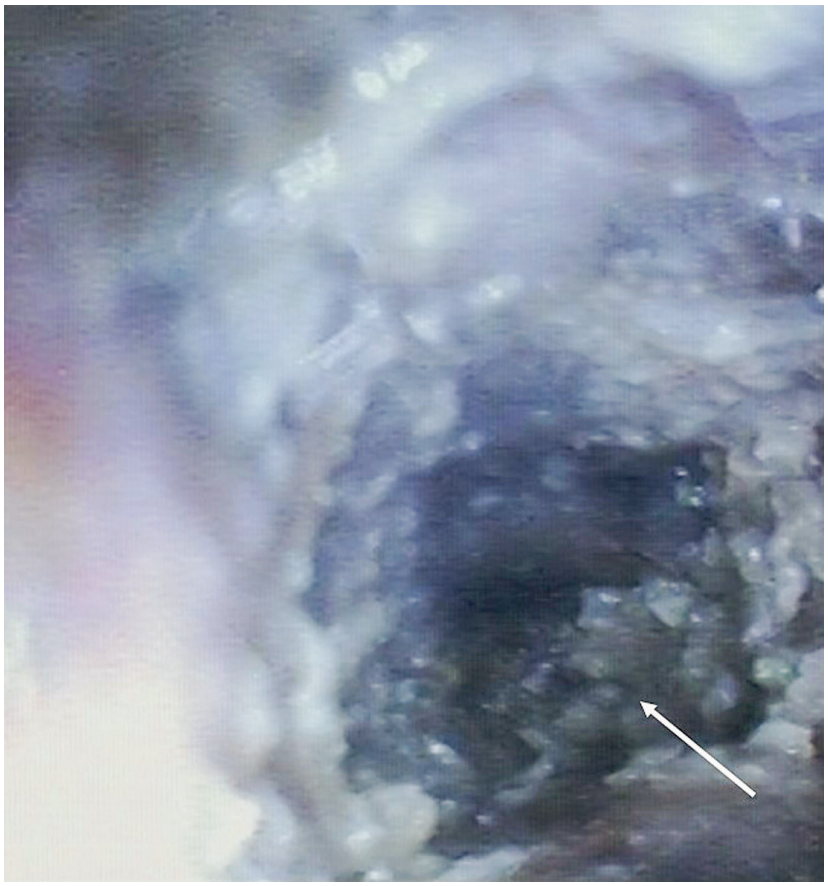

Abbildung 1: Befund der Otoskopie bei Aufnahme: Islandpferd, Wallach, 24 Jahre, seit sieben Monaten Ohrparese rechts und Schreckhaftigkeit, Otoskopie: Pars cartilaginea et ossea dexter mit viel Exsudat, Haut- und Epitheloberfläche nicht sichtbar (Grad III/III), Exsudat (➔) verstopfte Pars ossea und Trommelfell nicht sichtbar, Diagnose: Otitis externa exsudativa dexter.

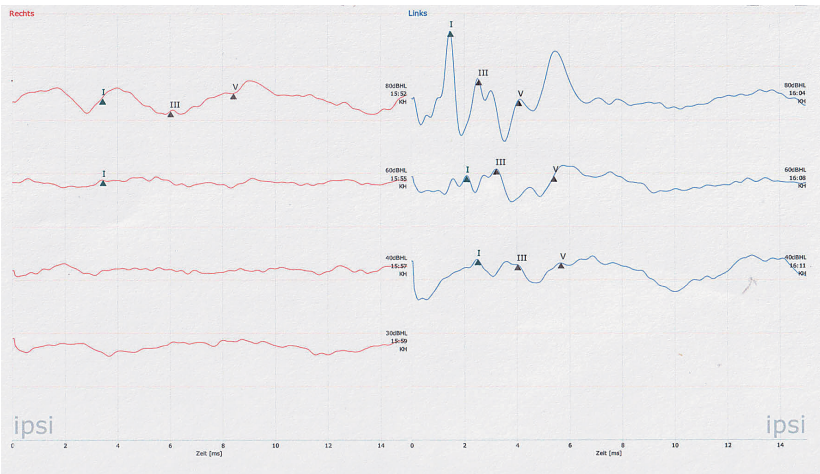

Abbildung 2: Befund der Hirnstammaudiometrie bei Aufnahme: Islandpferd, Wallach, 24 Jahre, zu Abbildung 1, mit hochgradiger Otitis *externa dexter* und mittelgradiger konduktiver Schwerhörigkeit rechts: Grenzwert über normaler Hörschwelle bei 60 dB; Hirnstammaudiometrie rechts mit hochgradig verlängerter Latenz der Welle I (3,44 ms), III (6,09 ms) und V (8,41 ms), linke Latenzen der Wellen I, III und V normal. Analysenzeit 15 ms (Millisekunden), Amplitudenskalierung 700 nV.

keit) hinweist (Tabelle 1). Die Kontrolle nach einer Woche Behandlung (Entfernung des Exsudates aus dem äusseren Gehörgang, Antibiotika) hat bei einem Pferd keine Besserung ergeben (Abbildung 7, 8).

Die otoskopischen Befunde der drei Pferde mit Ohrgrundfistel im ventralen Bereich des rechten Ohres lauten Grad I in der rechten und linken *Pars cartilaginea* und in der P*ars ossea dexter* mit Grad II (geschwollene Schleimhaut) sowie links mit Grad I. Die Trommelfelle rechts und links sind als durchsichtig und transparent beurteilt worden. Die Luftsäcke sind normal befundet worden. Die Latenz der Welle V rechts und der Wellen III und V links sowie der Interpeaklatenzen beidseits sind signifikant verlängert (Tabelle 1). Der Grenzwert über normaler Hörschwelle ist bei diesen drei Pferden beidseits bei 40 dB gemessen worden. Diese Untersuchungsergebnisse sprechen für eine Verzögerung der Nervenleitung in der Hörbahn des Hirnstammes und weisen auf eine beidseitige, geringgradige, sensorineurale Schwerhörigkeit hin. Als Ursache ist in der CT-Untersuchung eine Polyodontie mit Kompression des rechten Innenohres und bei einem Pferd eine Lumeneinengung des Gross- und Kleinhirnes entstanden. Diese Zahnanlage ist in der Schädelhöhle nachgewiesen worden.

Gruppe 3 (Kopftrauma)

Die Otoskopie beim Warmblutwallach mit akutem Hämatom auf der linken Kopfseite hat in der *Pars cartilaginea et ossea dexter* jeweils Grad I und links Grad III mit Blut ergeben und ebenso im linken Luftsack. Das rechte Trommelfell ist intakt und transparent, dagegen ist das linke nicht sichtbar. Der Grenzwert über normaler Hörschwelle liegt links bei 80 und rechts bei 40 dB. Die AEP sind rechts normal und links sind die Wellen nicht identifizierbar (Tabelle 1). Aufgrund dieser Befunde besteht links eine hochgradig konduktive Schwerhörigkeit. Die Nachkontrolle nach einer Woche Behandlung hat sowohl otoskopisch als auch audiometrisch eine Heilung ergeben.

Die Befunde der Otoskopie des Quarter-Horse-Wallaches mit stumpfem Kopftrauma rechts und starker rechtsseitiger Schreckhaftigkeit haben in der *Pars cartilaginea et ossea dexter et sinister* den Grad II und I mit intakten und transparenten Trommelfellen ergeben. Die Grenzwerte über normaler Hörschwelle liegen rechts bei 40 und links bei 30 dB. Die Latenzen der Wellen I, III und V sowie die Interpeaklatenz I-III sind rechts länger als links (Tabelle 1). Dadurch besteht eine geringgradige, sensorineurale Schwerhörigkeit infolge Erschütterung des Labyrinths beim rechten im Vergleich zum linken Ohr. Aufgrund der verlängerten Interpeaklatenz I-III rechts ist auch der *Nervus* und *Nucleus cochlearis* betroffen und verstärkt noch die rechtsseitige, sensorineurale Schwerhörigkeit.

Die Otoskopie beim einjährigen Hengst mit rechtsseitigem Kopftrauma hat den Grad II (blutige Ohrgangoberfläche)

jeweils in der *Pars cartilaginea et ossea dexter* und im gesamten linken externen Gehörgang jeweils den Grad I ergeben. Beide Trommelfelle sind intakt und transparent. Der Grenzwerte über normaler Hörschwelle sind beidseits bei 30 dB gemessen worden. Die AEP weist rechts verzögerte Latenzen der Wellen I, III und V inklusive einer längeren Interpeaklatenz I-III auf, was auf eine geringgradige, sensorineurale Schwerhörigkeit aufgrund einer Labyrintherschütterung hinweist (Tabelle 1).

Gruppe 4: (Kopfschütteln)
Die Otoskopie der Pferde mit Kopfschütteln hat bei allen Pferden in der *Pars cartilaginea* beidseits den Grad I ergeben. Die *Pars ossea dexter et sinister* sind am Eingang bei 9/10 Pferden mit einem Keratinkranz befundet und somit der Grad II festgestellt worden. Die Luftsäcke sind normal befundet worden. Die Grenzwerte über normaler Hörschwelle sind beidseits bei einem bei 40 dB und bei den übrigen neun Pferden bei 30 dB gemessen worden. Die AEP zeigt beidseits verlängerte Latenzen der Wellen III und V sowie Interpeaklatenzen, wobei die Latenzen der Wellen V und Interpeaklatenzen I-III und I-V im Vergleich zur Kontrollgruppe signifikant verlängert sind (Tabelle 1). Diese verlängerten bzw. signifikant verlängerten Latenzen und Interpeaklatenzen weisen auf eine verzögerte Nervenleitung im Hirnstamm hin und sprechen für eine beidseitige, geringgradige, sensorineurale Schwerhörigkeit.

Gruppe 5 (Sehfähigkeit):
Die Pferde mit starker Schreckhaftigkeit haben aufgrund der Augenuntersuchung folgende Diagnosen aufgewiesen: 4/10 Pferde mit chronischer Keratitis (3 links, 1 rechts), 1/10 mit beidseitigem Hornhautdefekt, 4/10 mit equiner rezidivierender Uveitis (2 rechts, 1 links, 1 beidseits), 1/10 mit Blindheit links. 7/10 Pferden haben im linken Auge eine Krankheit. Die otoskopische Untersuchung hat beidseits bei 9 Pferden in der *Pars cartilaginea et ossea* den Grad I und intakte und transparente Trommelfelle ergeben. Das Pferd mit dem beidseitigen Hornhautdefekt hat beidseits den Grad III in der *Pars cartilaginea et ossea* mit nicht sichtbaren Trommelfellen gezeigt. Die Grenzwerte über normaler Hörschwelle sind beim Pferd mit linksseitiger, equiner rezidivierender Uveitis bei 60 dB links und 40 dB rechts sowie bei den übrigen Pferden bei 30 dB gemessen worden. Die Latenzen aller Wellen und Interpeaklatenzen links sind signifikant verlängert. Auf der rechten Seite sind nur die Interpeaklatenzen I-V und III-V signifikant verlängert (Tabelle 1). Aufgrund dieser Werte der AEP besteht bei diesen Pferden eine linksseitige, mittelgradige, sensorineurale Schwerhörigkeit, die noch verstärkt wird durch die pathologisch verzögerte Nervenleitungsgeschwindigkeit in der Hörbahn rechts zwischen *Nucleus cochlearis* und *Colliculus caudalis* (signifikant verlängert III-V).

Gruppe 6 (Taubheit)
Die otoskopische Untersuchung der vier American Paint

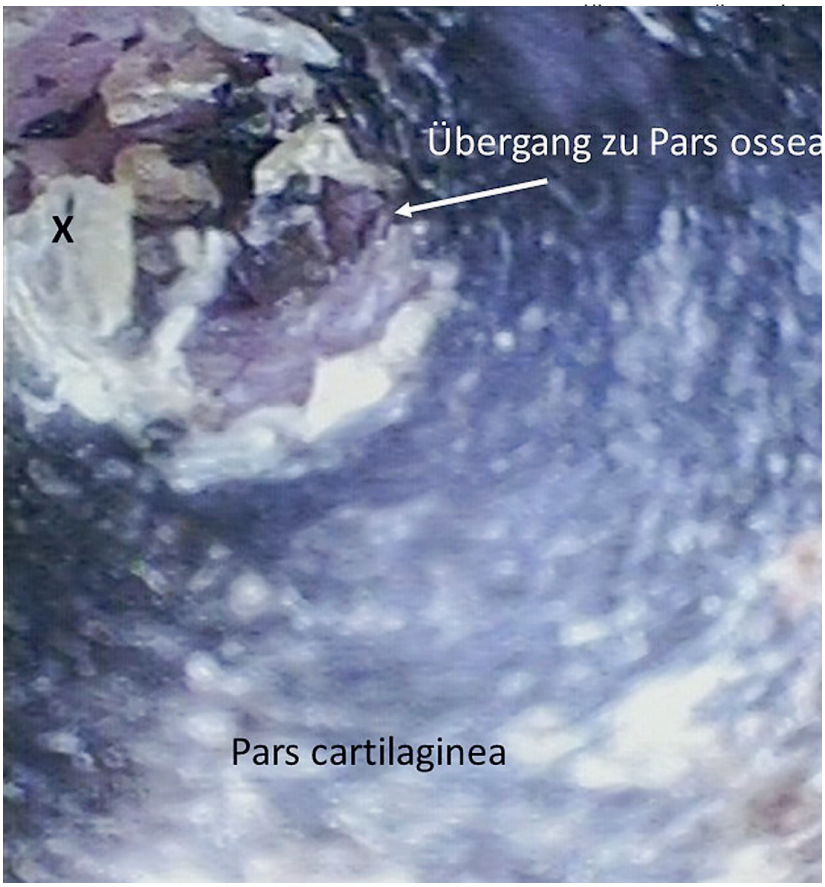

Abbildung 3: Befund der Otoskopie bei Nachkontrolle: Islandpferd, Wallach, 24 Jahre, zu Abbildung 1, mit *Otitis externa dexter*, Nachkontrolle nach drei Monaten, wesentliche Besserung jedoch bröckeliges Exsudat (X) in *Pars ossea* dexter mit Grad II/III und Trommelfell nicht sichtbar.

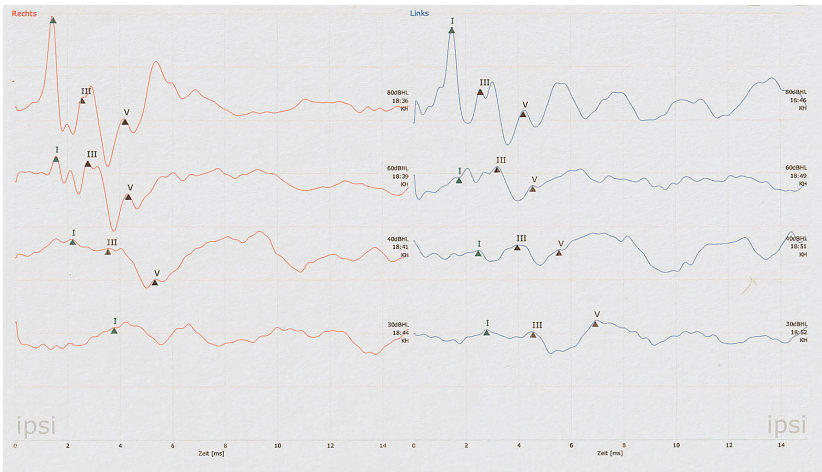

Abbildung 4: Befund der Hirnstammaudiometrie bei Nachkontrolle: Islandpferd, Wallach, 24 Jahre, zu Abbildung 2, mit Otitis *externa dexter*, Nachkontrolle nach drei Monaten, Hirnstammaudiometrie: normale Latenzen der Wellen I, III und V sowie Grenzwerte über normaler Hörschwelle bei 30 dB links und rechts, normale Hörfähigkeit rechts und links, Analysenzeit 15 ms (Millisekunden), Amplitudenskalierung 700 nV.

Horses hat bei allen Pferden den Grad I in der *Pars cartilaginea et ossea* mit intakten und transparenten Trommelfellen ergeben (Abbildung 9). Auch die Luftsäcke haben einen physiologischen Befund aufgewiesen. Die AEP hat beidseits eine isoelektrische Linie, also keine Wellen, ergeben (Abbildung 10). Die Grenzwerte über normaler Hörschwelle sind bei allen untersuchten Paint Horses beidseits bei 80 dB. Diese Befunde bedeuten eine beidseitige, sensorineurale Taubheit.

Pferd mit Tinnitus:
Die Quarter-Horse-Stute mit beidseits hörbaren Piepton hat einen objektiven, chronischen Tinnitus. Der otoskopische Befund hat beidseits den Grad I in der *Pars cartilaginea et ossea* mit intakten und transparenten Trommelfellen aufgewiesen. Beide Luftsäcke haben einen normalen Befund gezeigt. Der Grenzwert über normaler Hörschwelle ist beidseits mit 40 dB eruiert worden. Die Latenz der Welle V und alle Interpeaklatenzen sind beidseits im Vergleich zur Kontrollgruppe verlängert (Tabelle 1). Diese Ergebnisse sprechen für eine beidseitige, geringgradige, sensorineurale Schwerhörigkeit, wobei eine verzögerte Nervenleitungsgeschwindigkeit in der Hörbahn des Hirnstammes besteht.

Gruppe 7 (Allgemeinanästhesie):
Die otoskopischen Befunde aller Pferde mit Laparatomie sind mit Grad I in der *Pars cartilaginea et ossea* und die Trommelfelle als intakt und transparent beurteilt worden. Die labormedizinischen Untersuchungen haben ergeben: 10/16 mit metabolischer Azidose (pH <7,37, HCO_3 <22 mmol/L), 5/16 mit Leukozytose (>12 G/L), 1/16 mit Leukopenie (<4,4 G/L), 13/16 mit erhöhtem Hämatokrit (>0,39 L/L). Der arterielle Blutdruckdruck während der Allgemeinanästhesie hat bei 6/16 Pferden bei 62 mmHg (median, 42 min, 89 max; normal 70 bis 100) gelegen. Die Grenzwerte über normaler Hörschwelle der Pferde mit Laparotomie während der Allgemeinanästhesie sind bei 30 dB (median, 20 min, 80 max) gemessen worden. Die Latenzen aller Wellen, ausser Welle I rechts, und die Interpeaklatenzen, gemessen bei 80 dB und verglichen mit der Kontrollgruppe stehend sedierter Pferde, sind alle verlängert. Die Wellen I, III, V und Interpeaklatenzen I-III links und I-V beidseits haben eine signifikante Verlängerung (Tabelle 3). Die verlängerten Latenzen I, III und V sowie die Interpeaklatenz I-III und III-V sind Untersuchungsergebnisse, die für eine bestehende Hirnstammdysfunktion sprechen.

Diskussion

Die Potentiale der Hirnstammaudiometrie werden durch akustische Stimuli hervorgerufen und aufgezeichnet. Diese Technik ist nicht invasiv und wird zur objektiven Beurteilung der Hörfähigkeit herangezogen.[1,14] Seh-, Hör-, Geruchs- und Geschmacksfähigkeit sowie Tastsinn beeinflussen das Verhalten eines Pferdes.[17] Somit ist die objektive Hörbeurteilung eines Pferdes mit Verhaltensänderungen, wie feststellbare Schreckhaftigkeit oder verzögerte Reaktion auf Geräusche in der Umgebung, von besonderem Interesse bei Pferden.[6,19] Die Beurteilung des equinen Hörorganes erfolgt durch eine Otoskopie des äusseren Gehörganges bis zum Trommelfell und durch eine audiologische Untersuchung mittels Hirnstammaudiometrie. Die Otoskopie wird erweitert durch die Endoskopie der Luftsäcke. Das Tympanohyoideum des Zungenbeines setzt am *Proc. styloideus* der *Pars petrosa* und somit am knöchernen äusseren Gehörgang an. Medial des Tympanostylohyoideum ist die *Bulla tympanica* des Mittelohres sichtbar.

Eitrige Entzündungen des externen Gehörganges verursachen eine Tympanostylohyoidosteoarthropathie und eine Mittelohrentzündung mit Vergrösserung der *Bulla tympanica*.[5,20] Bei allen untersuchten Pferden mit *Otitis externa exsudativa* ist ipsilateral eine gerötete Umfangsvermehrung bzw. Hypertrophie des Tympanostylohyoideums des Zungenbeines im Luftsack nachgewiesen worden. Die Verstopfung des externen Gehörganges durch Zelldebris, Zerumen und/oder Staub oder Blut, Exsudat, Haut- oder Schleimhautschwellung oder einer Neoplasie reduziert die Schallleitung und führt zur konduktiven Schwerhörigkeit bei einem Pferd.[5,7,15,20] Auch

Tabelle 3: Untersuchung der Hirnstammfunktion mit Hilfe der Hirnstammaudiometrie bei Pferden mit Laparotomie während der Allgemeinanästhesie. Die signifikant verlängerten Latenzen der Wellen I und V sowie Interpeaklatenzen I-III links und I-V beidseits und die verlängerten Interpeaklatenz III-V beidseits sprechen für eine Hirnstammdysfunktion infolge einer intrakranialen Hypotension assoziiert mit erniedrigtem, arteriellem Blutdruck (62 mmHg, median) während der Allgemeinanästhesie. Latenzen und Interpeaklatenzen verglichen zwischen Kontrollgruppe und Gruppe der Pferde mit Laparotomie während der Allgemeinanästhesie, nicht parametrischer, zweiseitiger Wilcoxon-Rangsummentest, signifikanter Unterschied bei Latenzen oder Interpeaklatenzen mit selben Buchstaben, p<0,05.

	Ipsilaterale Ableitung	Latenzen in Millisekunden			Interpeaklatenzen in Millisekunden		
Gruppe	80 dB	I	III	V	I-III	I-V	III-V
Gruppe 1: Kontrollgruppe, stehend sedierte Pferde, n = 16	rechts	1,54±0,09[a]	2,92±0,19[a]	4,64±0,19[a]	1,38±0,16[a]	3,09±0,14[a]	1,72±0,15[a]
	links	1,51±0,07[b]	2,84±0,15[b]	4,60±0,15[b]	1,32±0,14[b]	3,09±0,16[b]	1,76±0,15[b]
Gruppe 7: Pferde mit Laparotomie, Allgemeinanästhesie, n = 16	rechts	1,53±0,07	2,98±0,23	4,81±0,40	1,46±0,19	**3,29±0,34[a]**	1,83±0,31
	links	**1,66±0,11[b]**	**3,20±0,32[b]**	**5,14±0,55[b]**	**1,54±0,22[b]**	**3,48±0,50[b]**	1,93±0,40

Lipopolysaccharide der gramnegativen Bakterien im Exsudat des entzündeten, externen Gehörganges können über das entzündlich geschädigte Trommelfell, Mittelohr und über das runde Fenster in das Innenohr vordringen und verursachen eine Labyrinthitis und folglich eine sensorineurale Schwerhörigkeit.[9] Der durch Exsudat verlegte externe Gehörgang und die reduzierten Amplituden der Wellen I bis V mit den verlängerten Latenzen und Interpeaklatenzen inklusiver der Grenzwerte über normaler Hörschwelle von 80 bis 60 dB bestätigen die Diagnose der konduktiven Schwerhörigkeit bei den Pferden mit rechtseitiger oder beidseitiger Otitis (Tabelle 1, 2). Die nicht identifizierbaren Wellen der Hirnstammaudiometrie mit nicht messbaren Latenzen und Interpeaklatenzen an der ipsilateralen Seite der Pferde mit linksseitiger Otitis inklusive des Grenzwertes über normaler Hörschwelle von 80 dB sprechen für eine hochgradige, konduktive Schwerörigkeit.[7] Die in der CT-Untersuchung bei Pferden mit Ohrgrundfistel festgestellte Lokalisation der aberranten Zahnanlage in enger Nachbarschaft des rechten Innenohres und bei einem Pferd in der Schädelhöhle könnte die Kompression des Ausganges des *N. vestibulocochlearis* und des *Nucleus cochlearis* hervorgerufen haben. Da die Hörbahn vom *Nucleus cochlearis* vorwiegend kontralateral weitergeleitet wird, sind nicht nur rechts, sondern auch links die Latenzen der Welle III und V sowie alle Interpeaklatenzen signifikant verlängert und eine retrocochleäre Schwerhörigkeit ist die Folge.[16,19]

Ein Kopftrauma am involvierten Ohr und Blut im äusseren Gehörgang verursacht nicht nur eine Erhöhung des Grenzwertes über normaler Hörschwelle bis 80 dB, sondern verursacht auch sehr kleine Wellen mit nicht messbaren Latenzen und Interpeaklatenzen und dadurch entsteht eine hochgradige, konduktive Schwerhörigkeit. Verlängerte Latenzen der Wellen I bis III mit einer verlängerten Interpeaklatenz I-III sind Hinweise für eine traumatisch bedingte Erschütterung des Labyrinthes, Funktionsstörung des *N. vestibulocochlearis* und des *Nucleus cochlearis* im Hirnstamm, sodass diese für eine sensorineurale Schwerhörigkeit sprechen.[1,7]

Die Otoskopie ist bei Pferden mit Kopfschütteln indiziert, weil Zelldebris, Keratinkranz, Zerumen, Staub verklumpt mit Zerumen, Fremdkörper oder Haarlinge das Kopfschütteln auslösen können. Die endoskopische Entfernung des vorhin genannten Zellmaterials, der Fremdkörper oder der Haarlinge aus der *Pars cartilaginea et ossea* des externen Gehörganges ist eine wichtige und erfolgversprechende Therapie bei Pferden mit Kopfschütteln.[5,15,18] Eine altersbedingte Schwerhörigkeit bei diesen Pferden mit Kopfschütteln ist auszuschliessen, weil der Medianwert des Alters bei acht Jahren liegt.[26] Das Alter der Pferde mit Kopfschütteln in Frankreich und in der Schweiz liegt jedoch zwischen 12,4 und 14,3 Jahren (median).[23] Die verlängerten Latenzen der Wellen III und V und aller Interpeaklatenzen der Pferde mit Kopfschütteln sprechen für eine Neuropathie des *N. vestibulocochlearis* und *Nucleus cochlearis* mit folgender sen-

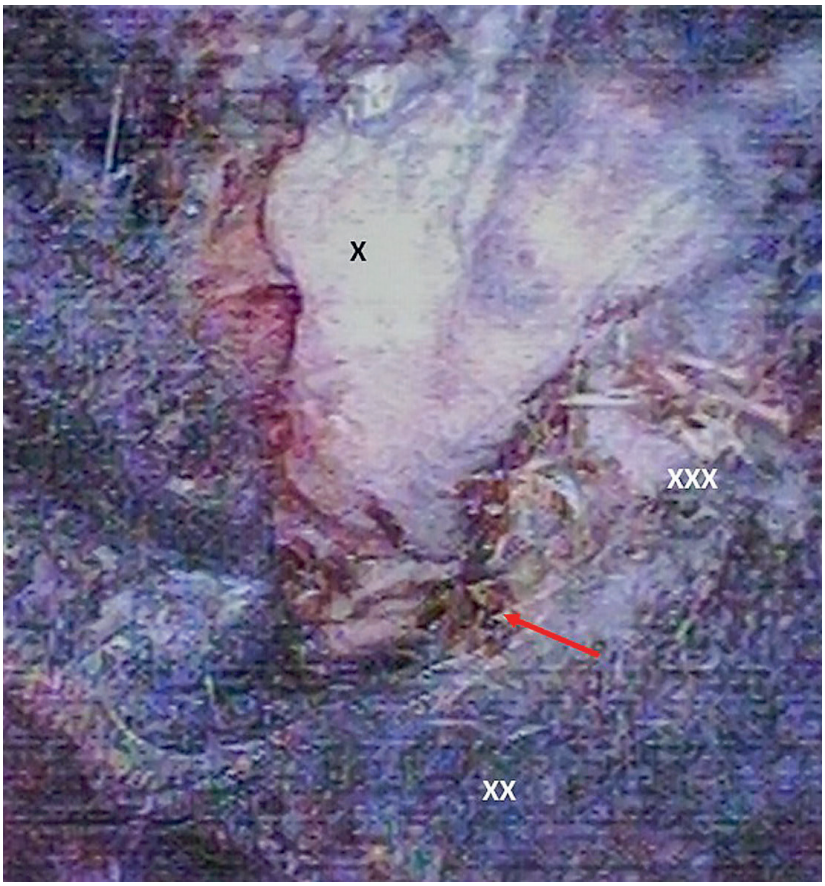

Abbildung 5: Befund der Otoskopie bei Aufnahme: Haflingerstute, 22 Jahre, seit zwei Wochen stinkender Ohrausfluss links, komplette Verstopfung mit eitrigem Exsudat (x) der *Pars ossea* des linken äusseren Gehörganges (Grad III/III), Trommelfell nicht sichtbar, Eingang in die *Pars ossea* (➔), *Pars cartilaginea* (xx)(Verschmutzungsgrad III/III, massive Zerumenansammlung und Fremdkörper in Form von Stroh- oder Heupartikel (xxx).

Abbildung 6: Befund der Hirnstammaudiometrie bei Aufnahme: Haflingerstute, 22 Jahre, zu Abbildung 5, mit hochgradiger *Otitis externa sinister* und hochgradiger, konduktiver Schwerhörigkeit mit nicht identifizierbaren Wellen sowie nicht messbaren Latenzen und Interpeaklatenzen der Hirnstammaudiometrie links und Grenzwert über normaler Hörschwelle bei 80 dB; rechts mit Welle I (1,59 ms, physiologische Latenz), III (3,17 ms, physiologische Latenz), V (5,51 ms, signifikant verlängerte Latenz) und Grenzwert über normaler Hörschwelle bei 30 dB, geringgradige, retrocochleäre, sensorineurale Schwerhörigkeit. Analysenzeit 15 ms (Millisekunden), Amplitudenskalierung 700 nV.

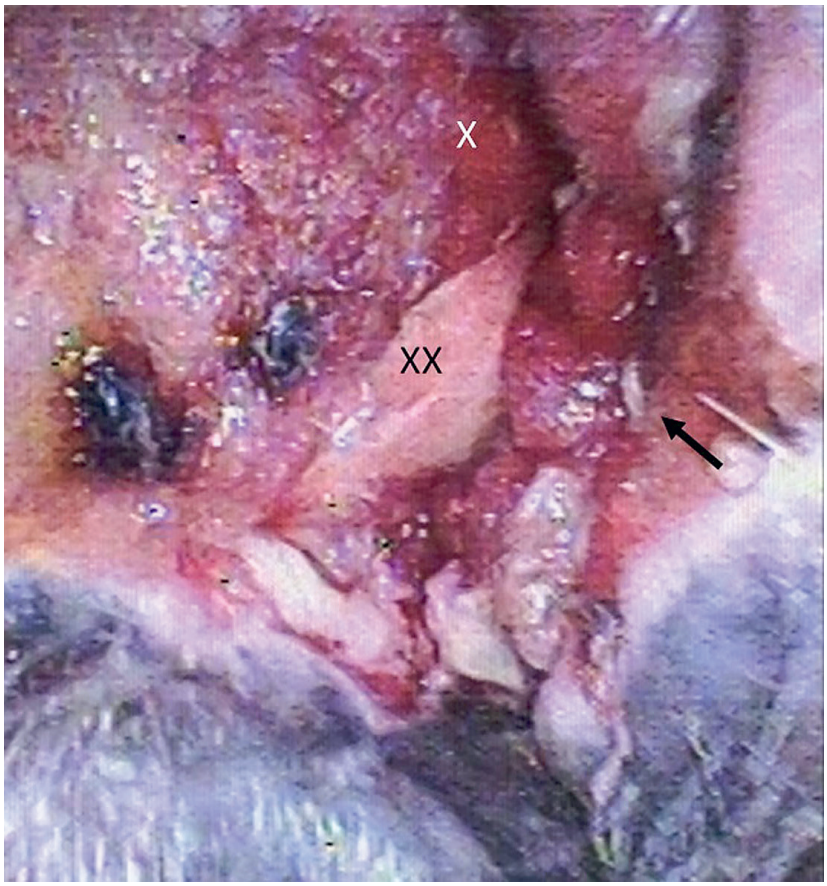

Abbildung 7: Befund der Otoskopie bei Nachkontrolle: Haflingerstute, 22 Jahre, zu Abbildung 5, nach einer Woche Behandlung der *Otitis externa sinister*, Otoskopie linker äusserer Gehörgang: Eingang zu *Pars ossea* mit hochgradiger Schwellung der geröteten Schleimhaut (X) mit eitrigem Ausfluss (XX) mit Befund Grad III/III, Übergang von *Pars cartilaginea* zu *Pars ossea* (➔), Trommelfell nicht sichtbar.

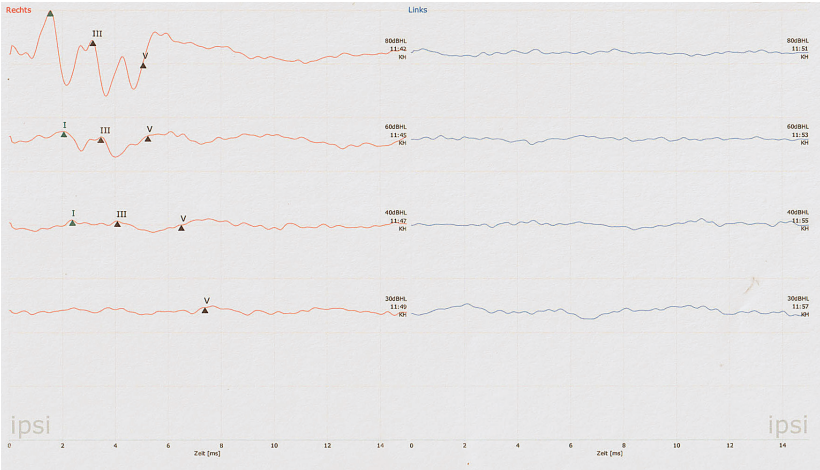

Abbildung 8: Befund der Hirnstammaudiometrie bei Nachkontrolle: Haflingerstute, 22 Jahre, zu Abbildung 6, mit hochgradiger *Otitis externa* sinister und hochgradiger, konduktiver Schwerhörigkeit mit nicht identifizierbaren Wellen der Hirnstammaudiometrie links und Grenzwert über normaler Hörschwelle bei 80 dB nach einer Woche Behandlung, keine Besserung; rechts Latenzen der Wellen I, III und V normal, Grenzwert über normaler Hörschwelle bei 30 dB, rechts normale Hörfähigkeit. Analysenzeit 15 ms (Millisekunden), Amplitudenskalierung 700 nV.

sorineurale Schwerhörigkeit, die die Folge von auslösenden Krankheiten sind. Diese Krankheiten könnten sein eine Vergiftung durch applizierte ototoxische Medikamente (Aminoglykoside, Erythromycin, Furosemid), eine überstandene Meningoenzephalitis und postinfektiöse Vaskulitis (Equines Herpesvirus, Zytomegalievirus, *Sarcocystis neurona*), ein Kopftrauma, eine immunpathologische Krankheit (*Lupus erythematosus*), eine überstandene metabolische Krankheit (Urämie, Hyperbilirubinämie, Endotoxämie) oder ein chronischer Stress (Transport, Standortwechsel).[1,7]

Die Untersuchungen bei auffällig schreckhaften Pferden (median 15,5 Jahre) mit verminderter Sehfähigkeit haben ergeben, dass die Augenkrankheiten equine rezidivierende Uveitis, Keratitis, Hornhautdefekt oder Blindheit bei 7/10 Pferden vorwiegend das linke Auge betroffen haben. Die signifikant verlängerten Latenzen aller Wellen und Interpeaklatenzen sind ebenfalls am linken Ohr eruiert worden. Die signifikant verlängerten Interpeaklatenzen I-V und III-V rechts erschweren noch den Befund. Die beidseitig signifikante Verlängerung der Interpeaklatenz III-V weist auf die beidseitige Neuropathologie der Hörbahn vom *Nucleus cochlearis* in der *Medulla oblongata* bis zum *Colliculus caudalis* im Mesencephalon hin.[7] Diese pathologischen Befunde der Audiometrie von der Cochlea (Welle I), über *Nucleus cochlearis* (Welle III) bis zum *Colliculus caudalis* (Welle V) im Hirnstamm erklären die sensorineurale Schwerhörigkeit. Diese Schwerhörigkeit und die verminderte Sehfähigkeit sind die Ursachen der starken Schreckhaftigkeit. Immunpathologische oder demyelinisierende Prozesse entlang des *N. vestibulocochlearis* und der ipsi- und kontralateralen Hörbahn bis zum *Colliculus caudalis* im Hirnstamm könnten die Verzögerung der Nervenleitung in der Hörbahn bilateral im Hirnstamm bei diesen Pferden mit chronischen Augenkrankheiten ausgelöst haben. Solche demyelinisierenden Prozesse des *N. opticus, N. facialis* und *N. vestibulocochlearis* ipsi- oder bilateral führen beim Menschen mit multipler Sklerose zur sensorineuralen Taubheit.[2] Bei den Pferden älter als 20 Jahre könnte auch eine sensorineurale Altersschwerhörigkeit (Presbyacusis) vorliegen, weil eine verlängerte Latenz der Welle I und Interpeaklatenz I-V vorliegen.[26]

Die bilaterale, sensorineurale Taubheit der American Paint Horses wird durch die genetisch bedingte Degeneration der Haar- und Nervenzellen in der *Cochlea* verursacht. Die autosomal rezessive Mutation des Gens Endothelin Rezeptor B (EDNRB) ist aussoziiert mit dem Overolethalwhite Foal Syndrom (OLWFS) der Paint Horses, die eine blaue Iris und die missgebildete Cochlea mit der Folge der ensorineuralen Taubheit haben.[12]

Da bei der Quarter-Horse-Stute mit Tinnitus die otoskopische Untersuchung normal befundet und keine klinischen Veränderungen in der Halswirbelsäule und/oder im Kiefer-

gelenk nachgewiesen worden sind, könnte ein somatischer Tinnitus ausgeschlossen werden. Die beidseits verlängerte Latenz der Welle V und verlängerten Interpeaklatenzen I-III, I-V und III-V sprechen für einen retrocochleären Schaden beidseits in der Hörbahn zwischen *Nucleus cochlearis* und *Colliculus caudalis* im Hirnstamm.[11,21]

Medikamente für Sedierung und Allgemeinanästhesie stören die Messungen der Hirnstammaudiometrie nicht.[7,8,13] Die signifikant verlängerten Latenzen der Wellen I und V, gemessen bei 80 dB bei den Pferden mit Laparotomie während der Allgemeinanästhesie und verglichen mit der Kontrollgruppe der stehend sedierten Pferde, deuten auf eine Hypotension im Hirnstamm hin.[10,24] Diese signifikante Verlängerung der Latenzen der Welle I und V bei den Pferden mit Laparotomie ist assoziiert mit einem erniedrigten arteriellen Blutdruck von 62 mmHg (median) dieser Pferde während der Allgemeinanästhesie.[24] Sepsis, Leukozytose, Leukopenie, metabolische Azidose und Hyperbilirubinämie eines Pferdes mit Strangulationsileus kann die Autoregulation und Mikrozirkulation des Gehirnes reduzieren, so dass die Hirnstammperfusion eingeschränkt wird und so eine Hirnstammdysfunktion auslöst.[24] Diese Dysfunktion kann mittels der Hirnstammaudiometrie während der Allgemeinanästhesie gemessen und in einer verlängerten Interpeaklatenz I-III und III-V befundet werden. [24] Dies bedeutet eine verminderte Nervenleitungsgeschwindigkeit im Hirnstamm.[3] Diese sekundären Hirnstammdysfunktionen können auch ein verzögertes Aufwachen aus der Allgemeinanästhesie verursachen. Die Körperhaltung und Körperbewegung sind Hirnstammfunktionen in Verbindung mit dem *N. vestibulocochlearis*, so dass Hirnstammdysfunktionen mittels Hirnstammaudiometrie nachweisbar sind.[4] Körperhaltung, Aufstehen, unbewusste Bewegung, Balance, auditiv und visuell bedingte Körperbewegung sind Funktionen des Hirnstammes, die durch Hirnstammläsionen und/oder Hirnstammfunktionsstörungen beeinträchtigt werden. Um die Hirnstammdysfunktion frühzeitig zu erkennen und um ein rechtzeitiges Aufstehen ohne Gleichgewichtstörungen zu ermöglichen, bietet die Hirnstammaudiometrie die Möglichkeit, die Hirnstammfunktion bei den kritischen Kolikpatienten während der Allgemeinanästhesie zu überprüfen.

Die konsequente Nachkontrolle bei allen Pferden mit *Otitis externa*, Ohrgrundfistel, Kopftrauma, Kopfschütteln, chronischer Augenkrankheit oder Tinnitus hätte noch mehr Informationen über den Therapieerfolg bzw. den Verlauf gegeben, um eine normale Hörfähigkeit oder Schwerhörigkeit den Eigentümerinnen und Eigentümern zur besonderen Pferdenutzung mitzuteilen. Auch die konsequente Nachkontrolle bei Pferden mit Laparotomie und signifikant verlängerten Wellen I, III und V und Interpeaklatenzen I-III und I-V hätte eine Überprüfung der Hirnstammfunktion bezüglich intrakranialer Normotension ergeben. Eine weitere wichtige Forschungsfrage ist die Klärung eines Zusam-

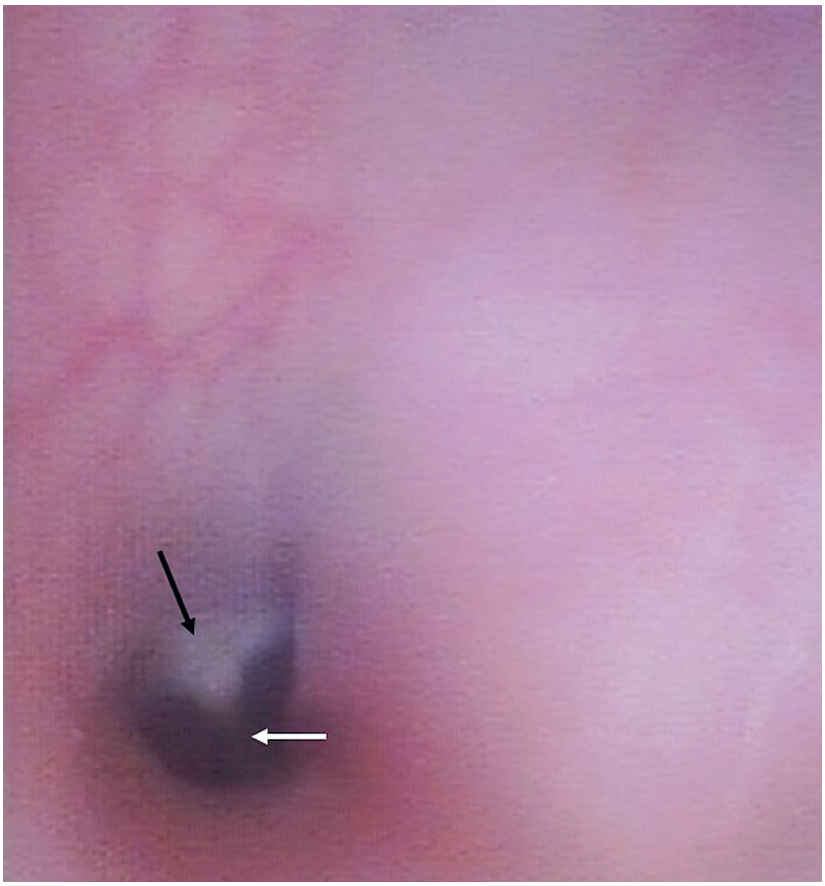

Abbildung 9: Befund der Otoskopie bei Aufnahme: American Paint Horse Stute, 1 Jahr, otoskopischer Befund linkes Ohr: *Pars ossea* mit Befund Grad I/III (normal) und Trommelfell transparent und intakt mit *Pars flaccida* (➔) und *Pars tensa* (➔).

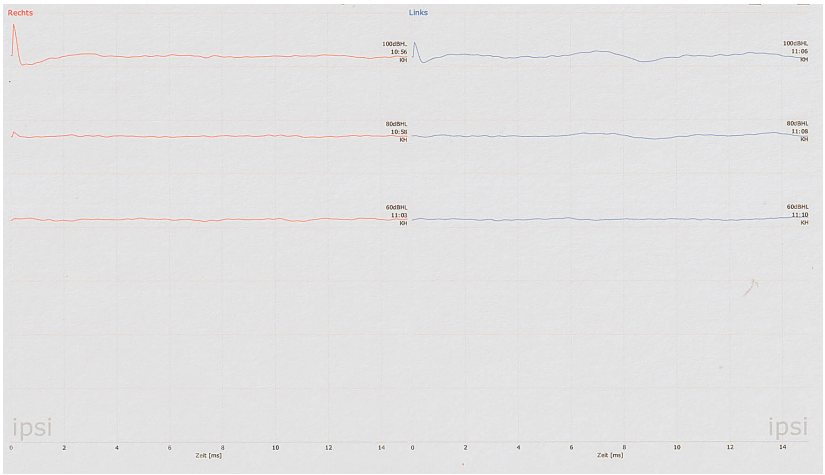

Abbildung 10: Befund der Hirnstammaudiometrie bei Aufnahme: American Paint Horse Stute, 1 Jahr, zu Abbildung 9, Hirnstammaudiometrie: links und rechts fehlende Wellen, isoelektrische Linie; Diagnose sensorineurale Taubheit beidseits. Analysenzeit 15 ms (Millisekunden), Amplitudenskalierung 700 nV.

menhanges zwischen der equinen rezidivierenden Uveitis und einer immunpathologischen Beeinträchtigung der Hörbahn im Hirnstamm. Eine wohl wichtige Forschung ist die Untersuchung der Pferde mit Kopfschütteln auf einen möglichen Zusammenhang mit einer sensorineuralen Schwerhörigkeit bzw. einer pathologischen Veränderung der Hörbahn im Hirnstamm.

Schlussfolgerung

Pferde mit *Otitis externa*, Kopftrauma, Kopfschütteln, Schreckhaftigkeit und Augenkrankheit, Verhaltensstörungen mit Flucht oder Reaktionslosigkeit auf der Weide oder mit Tinnitus sollten einer otoskopischen Untersuchung bis zum Trommelfell, einer endoskopischen Luftsackuntersuchung und einer objektiven Hörbeurteilung mittels Hirnstammaudiometrie inklusive Eruierung der Grenzwerte über normaler Hörschwelle unterzogen werden. Da die vorhin genannten Krankheiten beim Pferd mit einer Entzündung oder Verstopfung des externen Gehörganges in Zusammenhang stehen, ist die Otoskopie eine besondere Indikation! Die endoskopische Behandlung einer *Otitis externa* und die nachfolgende Kontrolle der Hörfähigkeit bei den Pferden mit den vorhin genannten Krankheiten mittels der Hirnstammaudiometrie sind Voraussetzungen, um eine konduktive oder sensorineurale Schwerhörigkeit, Taubheit oder Normalhörigkeit zu diagnostizieren. Da eine Sedierung oder eine Allgemeinanästhesie die Latenzen und Interpeaklatenzen der Hirnstammaudiometrie nicht beeinflussen, ist die Hirnstammaudiometrie gerade bei Pferden mit einer Laparotomie und den vorhandenen metabolischen und septikämischen Entgleisungen oder einem erniedrigten arteriellen Blutdruck während der Allgemeinanästhesie anzuwenden, um die Hirnstammfunktion zu überprüfen. Die physiologischen Hirnstammfunktionen sind Voraussetzungen, um ein normales Erwachen, Aufstehen, Stehen ohne Gleichgewichtsstörungen und visuelle und auditiv normale Körperbewegungen nach der Allgemeinanästhesie zu gewährleisten.

Erklärung zum Interessenskonflikt

Die Autoren erklären, dass weder zu den Firmen der Medizingeräte noch zu Medikamentenherstellern ein Interessenskonflikt besteht.

Danksagung

Ein herzlicher Dank gilt Frau DI Tina Dögl für die korrekte Darstellung der Abbildungen!

Audiométrie du tronc cérébral pour l'examen objectif de l'audition et de la fonction du tronc cérébral chez le cheval: résultats dans des scénarios cliniques sélectionnés

L'examen objectif de l'audition chez le cheval est réalisé par la mesure des Potentiels Évoqués Auditifs (PEA) ou Brainstem Auditory-Evoked Response (BAER). L'objectif de ces examens est de diagnostiquer une surdité de transmission ou neurosensorielle ou une surdité chez les chevaux souffrant d'otite externe, de traumatisme crânien, de headshaking, d'acouphènes ou chez des chevaux craintifs souffrant d'une maladie oculaire. Étant donné que l'audiométrie du tronc cérébral vérifie également la fonction du tronc cérébral, des chevaux ayant subi une laparotomie et une déshydratation préopératoire ont été examinés pour détecter un dysfonctionnement du tronc cérébral dû à une baisse de la pression artérielle. L'otoscopie et l'audiométrie du tronc cérébral (système AEP Corona) ont été réalisées. Les résultats de l'otoscopie chez les chevaux atteints d'otite externe: *Pars cartilaginea et ossea* degré III, tympan non visible. Les résultats de l'endoscopie des poches gutturales chez les chevaux atteints d'otite externe exsudative ou de traumatisme crâ-

Audiometria del tronco encefalico per il controllo oggettivo dell'udito e delle funzioni del tronco encefalico nel cavallo: risultati selezione di casi clinici

I test oggettivi dell'udito nel cavallo vengono eseguiti con l'audiometria del tronco encefalico (ABR). Lo scopo di questi test è quello di diagnosticare la perdita dell'udito o la sordità conduttiva o neurosensoriale nei cavalli con *otite esterna*, trauma cranico, scuotimento della testa, acufeni o nei cavalli con nervosismo e malattie degli occhi. Poiché l'audiometria del tronco encefalico controlla anche la funzione del tronco encefalico, i cavalli sottoposti a laparotomia e disidratazione preoperatoria sono stati esaminati per verificare la presenza di disfunzioni del tronco encefalico dovute alla riduzione della pressione arteriosa. Sono state eseguite l'otoscopia e l'audiometria del tronco encefalico (sistema Corona AEP). I risultati dell'otoscopia nei cavalli con otite esterna sono: *Pars cartilaginea et ossea* di grado III, membrana timpanica non visibile. Risultati dell'endoscopia del sacco aereo nei cavalli con *otite externa essudativa* o trauma cranico: costante ingrandimento o ipertrofia del timpanostiloide omolaterale. I risultati dell'ABR di questi cavalli con

nien: toujours une augmentation ou une hypertrophie ipsilatérale du tympanostylohyoïdien. Les résultats de la BAER des chevaux atteints d' une otite externe à droite sont les suivants: surdité de transmission moyenne à sévère à droite (ondes I, III, V significativement prolongées, latences interpicales I-III, I-V, III-V par rapport au groupe de contrôle, valeurs limites au-dessus du seuil auditif normal 60 à 80 dB); chevaux atteints d'otite externe à gauche: surdité de transmission de haut niveau à gauche (ondes non identifiables, 80 dB à gauche); chevaux avec une fistule auriculaire à droite: surdité de perception bilatérale de bas niveau (allongement significatif des ondes III, V et des latences interpicales des deux côtés, 40 dB); cheval avec traumatisme crânien à gauche: surdité de transmission de degré élevé (à gauche, sang dans le conduit auditif externe, tympan non visible, ondes non identifiables, 80 dB); chevaux avec headshaking: surdité de perception de degré faible (des deux côtés, *pars ossea* de degré II, tympans visibles, allongement significatif V, I-III, I-V, 40 dB); chevaux présentant une peur et une maladie oculaire: surdité moyenne, neurosensorielle (otoscopie normale, allongement significatif de toutes les ondes et des latences interpeak à gauche, I-V, III-V à droite, 60 dB, vitesse pathologique de conduction des voies auditives dans le tronc cérébral); American Paint Horses: surdité neurosensorielle (otoscopie normale, ligne isoélectrique bilatérale des HA, 80 dB). Les ondes I, III et V prolongées et les latences interpicales I-III, I-V et III-V chez les chevaux ayant subi une laparotomie sont associées à la baisse de la pression artérielle (62 mmHg, médiane) pendant l'anesthésie générale et indiquent une hypotension dans le tronc cérébral. Pendant l'anesthésie générale, l'audiométrie du tronc cérébral offre une possibilité particulière de détecter le dysfonctionnement du tronc cérébral, de réguler la pression artérielle et de garantir un lever sans problème avec un équilibre auditif et visuel de la posture après l'anesthésie générale.

Mots clés: audiométrie du tronc cérébral, dysfonctionnement du tronc cérébral, otite, cheval, surdité, acouphènes

otite externa dexter sono: ipoacusia conduttiva da moderata a grave a destra (onde I, III, V significativamente prolungate, latenze interpicali I-III, I-V, III-V rispetto al gruppo di controllo, soglie superiori alla soglia uditiva normale da 60 a 80 dB); cavalli con *otite externa sinister*: ipoacusia conduttiva di alto grado a sinistra (onde non identificabili, 80 dB a sinistra); cavalli con fistola della base dell'orecchio a destra: ipoacusia neurosensoriale di basso grado, bilaterale (prolungamento significativo delle onde III, V e delle latenze interpicali su entrambi i lati, 40 dB); cavalli con trauma cranico a sinistra: ipoacusia conduttiva di grado elevato (sangue nel condotto uditivo esterno a sinistra, timpano non visibile, onde non identificabili, 80 dB); cavalli con scuotimento della testa: ipoacusia neurosensoriale di basso grado (*pars ossea* di II grado su entrambi i lati, timpani visibili, estensione significativa V, I-III, I-V, 40 dB); cavalli con nervosismo e patologie oculari: ipoacusia neurosensoriale moderata (otoscopia normale, prolungamento significativo di tutte le onde e delle latenze interpuntive a sinistra, I-V, III-V a destra, 60 dB, velocità di conduzione della via uditiva patologica nel tronco encefalico); cavalli di razza americana: sordità neurosensoriale (otoscopia normale, linea isoelettrica di ABR su entrambi i lati, 80 dB). Le onde I, III e V prolungate e le latenze interpicco I-III, I-V e III-V nei cavalli sottoposti a laparotomia sono associate a una riduzione della pressione arteriosa (62 mmHg, mediana) durante l'anestesia generale e indicano ipotensione nel tronco encefalico. Durante l'anestesia generale, l'audiometria del tronco encefalico offre un'opportunità speciale per rilevare le disfunzioni del tronco encefalico, per regolare la pressione arteriosa e per garantire una posizione in piedi senza problemi con equilibrio uditivo e visivo della postura dopo l'anestesia generale.

Parole chiave: audiometria del tronco encefalico, disfunzione del tronco encefalico, otite, cavallo, perdita dell'udito, tinnito

Hirnstammaudiometrie zur objektiven Hör- und Hirnstammfunktionsprüfung beim Pferd: Resultate bei ausgewählten klinischen Szenarien

Ch. Kuhlmann,
W. Scheidemann,
M. Bachmann,
G. F. Schusser

Literaturnachweis

[1] Aleman A., Holliday T.A., Nieto J.E., Williams D.C. Brainstem auditory evoked responses in an equine patient population: part I – adult horses. J. Vet. Intern. Med. 2014, 28: 1310–1317.

[2] Atula S., Sinkkonen S.T., Saat R., Sairanen T., Atula T. Association of multiple sclerosis and sudden sensorineural hearing loss. Multiple Sclerosis J. – Experimental, Translational

[3] and Clinical 2016, 2: 1–6.

[4] Azabou E., Rohaut B., Heming N., Magalhaes E., et al. Early impairment of intracranial

[5] conduction time predicts mortality in deeply sedated critically ill patients: a prospective

[6] observational pilot study. Ann. Intensive Care 2017, 7: 1–12.

[7] Benghanem S., Mazeraud A., Azabou E., Chhor V., Shinotsuka C.R., Claassen J., Rohaut B., Sharshar T. Brainstem dysfunction in critically ill patients. Critical Care 2020 24: 1–14.

[8] Blanke A., Fischer M.L., Fuchs M., Schusser G.F. Endoscopic findings of the external ear canal in a group of clinically normal horses and horses with head shaking or vestibular disease. Berliner und Münchener Tierärztliche Wochenschrift 2014, 127: 99–107.

[9] Blatter M., Haase B., Gerber V., Poncet P.-A., Leeb T., Rieder S., Henke D., Janett F., Burger D. Klinische und genetische Befunde bei einem männlichen Freiberger mit der neuen Fellfarbe Macchiato. Schweizer Archiv für Tierheilkunde 2013, 155: 229 – 232.

[10] Davies R. A. Audiometry and other hearing tests. In: Furman J.M., Lempert T. (ed),

[11] Handbook of Clinical Neurology, Neuro-Otology, Elsevier B.V. 2016, 137: 157–176

[12] Jacquin A., Causevic E., John E.R., Prichep L.S. Optimal denoising of brainstem auditory evoked response (BAER) for automatic peak identification and brainstem assessment. Proceedings of the 28th IEEE, EMBS Annual International Conference, New York City. 2006, 1723–1726.

[13] Jang C.H., Cho Y.B., Choi C.H., Jang Y.S., Jang S.J., Jung W.K., Park B.Y., Kim M.Y. ALH-L1005 attenuates endotoxin induced inner ear damage. Intern. J. of Pediatric Otorhinolaryngology 2014, 78: 465–470.

[14] Koehler R.C., Backofen J.E., McPherson R.W., Jones M. D., Rogers M.C., Traystman R.J. Cerebral blood flow and evoked potentials during Cushing response in sheep. Am. J. Physiol. 1989, 256: 779–788.

[15] Lockwood H.A., Salvi J.R., Bukard F.R. Tinnitus. N. Engl. J. Med. 2002, 347: 904–910.

[16] Magdesian K.G., Williams D.C., Aleman M., LeCouteur R.A., Madigan J.E., Evaluation of deafness in American Paint Horses by phenotype, brainstem auditory-evoked responses, and endothelin receptor B genotype. Am Vet Med Assoc 2009, 235: 1204–1211.

[17] Mayhew I. G., Washbourne J. R. Short latency auditory evoked potentials recorded from non anaesthetized thoroughbred horses. Br. vet. J. 1992, 148:317–327.

[18] Mayhew I. G., Washbourne J. R. Brainstem auditory evoked potentials in horses and ponies. Vet. J. 1997, 153:107–113.

[19] Odelros E., Kendall A., Wulcan S., Bergvall K. Otitis externa in eight horses – clinical signs, treatment and prognosis. Vet. Dermatol. 2019, 30: 430–434.

[20] Pickles J.O. Auditory pathways: anatomy and physiology. In: Celesia G.G., Hickok G. (ed),

[21] Handbook of Clinical Neurology, The Human Auditory System. Elsevier B.V. 2015, 136: 3–24.

[22] Rørvang M.V., Nielsen B.L., McLean A.N. Sensory abilities of horses and their importance for equitation Science. Frontiers in Veterinary Science 2020, 7: 1–17. doi: 10.3389/fvets.2020.00633.

[23] Schusser G.F. Examination of the external ear canal. Equine Vet. Educ. 2015, 27: 467–468.

[24] Schusser G.F., Scheidemann W., Blanke A., Recknagel St., Dögl T., Röhricht A., Fuchs M. Akustisch evozierte Hirnstammpotenziale beim Pferd mit Schwerhörigkeit oder Taubheit. Pferdeheilkunde 2020, 36: 389–399.

[25] Schusser G.F. Diagnosis and treatment of the otitis externa and media. Equine Vet. Educ. 2023, 35:461–464.

[26] Soelistijani E.P.D., Purnami N., Wiyadi M. S. The association between cochlear and retrocochlear disorders with tinnitus with normal hearing thresholds. Indian J. Otolaryngol Head Neck Surg. 2018, 70: 355–361.

[27] Sommerauer S., Snyder A., Breuer J., Schusser G.F. A Technique for examining the external ear canal in standing sedated horses. Journal of Equine Veterinary Science 2013, 33: 1124–1130.

[28] Stange L.M., Krieter J., Czycholl I. Comparison of the current situation of equine

[29] headshaking syndrome in France and Switzerland based on an online survey. Animals 2022, 12: 1–11.

[30] Stefano V. D., Ferrante C., Telese R., Caulo M., Bonanni L., Onofrj M., Franciotti R. Brainstem evoked potentials and magnetic resonance imaging abnormalities in differential diagnosis of intracranial hypotension. Clinical Neurophysiology 2019, 49: 217–226.

[31] Tipold A. Neurologischer Untersuchungsgang. In: Baumgartner W., Wittek Th. (ed), Klinische Propädeutik der Haus- und Heimtiere. Enke Verlag, Stuttgart, 9. Auflage, 2018: 231–254.

[32] Wilson W.J., Mills P.C., Dzulkarnaina A.A. Use of BAER to identify loss of auditory function in older horses. Aust. Vet. J. 2011, 89: 73–76.

Korrespondenzadresse

Gerald Fritz Schusser,
An den Tierkliniken 11
DE-04103 Leipzig
Telefon: +49 34299 77850
E-Mail: schusser@vmf.uni-leipzig.de